Aus der Klinik für Zahn-, Mund- und Kieferkranke der
Universität Erlangen-Nürnberg
Direktor: Prof. Dr. Dr. G. Steinhardt

Die Regeneration des traumatisch geschädigten Nervus alveolaris inferior im Tierexperiment

Inaugural-Dissertation
zur
Erlangung der Doktorwürde
der
Hohen Medizinischen Fakultät
der
Friedrich-Alexander-Universität
Erlangen-Nürnberg

Vorgelegt von
Friedhelm Bauer
aus Löhnhorst/Bremen

UNIV.
LEIDEN
BIBL.

Gedruckt mit Erlaubnis der Medizinischen Fakultät der

Universität Erlangen-Nürnberg

Dekan: Prof. Dr. Dr. Ober
Referent: Doz. Dr. Dr. P. Weiß
Koreferent: Prof. Dr. Dr. G. Steinhardt

Tag der mündlichen Prüfung: 1o. Dezember 1966

DIE REGENERATION DES TRAUMATISCH GESCHÄDIGTEN NERVUS ALVEOLARIS INFERIOR IM TIEREXPERIMENT


Digitized by the Internet Archive
in 2026

https://archive.org/details/IA41535718_0011

Einleitung

A ALLGEMEINER TEIL

I Anatomie der Nerven
- a) Aufbau der peripheren Nervenfaser
- b) Aufbau des peripheren Nerven
- c) Anatomie des Nervus alveolaris inferior

II Degeneration
- a) Reversible Funktionsstörungen
- b) WALLERsche Degeneration
- c) Degenerative Vorgänge am zentralen Teil

III Regeneration
- a) Regeneration
- b) Isomorphe und heteromorphe Regeneration
- c) Regeneration und umgebendes Gewebe
- d) Klinik der Regeneration

IV Klinische und experimentelle Arbeiten zur Verletzung und Heilung des peripheren Nerven
- a) Arbeiten zur Nervverletzung und Heilung
- b) Arbeiten zur Verletzung und Heilung des Nervus alveolaris inferior
  - 1.) Klinische Beobachtungen
  - 2.) Experimente

B SPEZIELLER TEIL

I Themenstellung

II Methodik
- a) Haltung und Pflege
- b) Anatomie des Kaninchenunterkiefers
- c) Beschreibung der Operationen
  - 1.) Nervquetschung
  - 2.) Nervdurchtrennung
  - 3.) Operative Fraktur
- d) Tötung und Sektion
- e) Histologische Technik

III Ergebnisse
- a) Nach Quetschung
  - 1.) Histologisch
- b) Nach Durchtrennung
  - 1.) Röntgenologisch
  - 2.) Histologisch
- c) Nach Fraktur
  - 1.) Sektionsbefund
  - 2.) Röntgenologisch
  - 3.) Histologisch
- d) Zusammenfassung der Ergebnisse

IV Besprechung der Ergebnisse
- a) Regenerationsdauer
- b) Qualität der Regeneration
- c) Beeinflussung durch das umgebende Gewebe
- d) Klinische Rückschlüsse
- e) Vergleich mit Arbeiten anderer Autoren
- f) Beantwortung der Fragestellung

C ZUSAMMENFASSUNG

D SCHRIFTTUMSVERZEICHNIS

E I N L E I T U N G

In den letzten Jahren ist die Zahl der Frakturen des Gesichtsschädels durch die fortschreitende Motorisierung und Mechanisierung des Lebens stark angestiegen. Nach einer Mitteilung MÜLLERs (Halle 1963) sind unter den Gesichtsschädelfrakturen 75,8% isolierte, 8,8% kombinierte, also zusammen 84,6% Unterkieferfrakturen. Von diesen wiederum sind 30% (REICHENBACH, Düsseldorf 1953) bis 44% (REICHENBACH, Halle 1953, HERRMANN, Mainz 1960) im Bereich des Canalis mandibularis lokalisiert.

Nach einer Aufstellung STEIDLs (1931) anhand von 30 Frakturen des horizontalen Unterkieferastes war in 11 Fällen eine Verletzung des Nervus alveolaris inferior nachweisbar. Zehn Patienten gaben Sensibilitätsstörungen an, doch konnte kein Ausfallsbefund erhoben werden. DARRELMANN (1950) beobachtete bei 25 Fällen von Frakturen des horizontalen Unterkieferastes 17 Ausfälle des Nervus alveolaris inferior. MÜLLER (1963) gibt -auf die Gesamtzahl der Unterkieferfrakturen bezogen- in 10,4% der Fälle Nervenverletzungen an; bezogen auf die Zahl der Frakturen des horizontalen Unterkieferastes also 25%.

Die recht beträchtlichen Abweichungen mögen durch die Verschiedenheit des Untersuchungsmaterials, der Untersuchungsmethoden und der Beurteilungskriterien bedingt sein. Aber diese Zahlen zeigen deutlich, daß die Verletzung des Nervus alveolaris inferior keine seltene Nebenverletzung ist, sondern bei 1/4 bis 2/3 der Frakturen des horizontalen Unterkieferastes vorliegt. Der Ausfall dieses sensiblen Nerven erscheint zwar harmlos im Vergleich mit wesentlichen motorischen Nerven. Jedoch schon die Taubheit der Unterlippe stellt eine wesentliche Behinderung dar; durch den

E I N L E I T U N G

In den letzten Jahren ist die Zahl der Frakturen des Gesichtsschädels durch die fortschreitende Motorisierung und Nachmaisierung des Lebens stark angestiegen. Nach einer Mitteilung MÜLLERs (Halle 1965) sind unter den Gesichtsschädelfrakturen 75,8% isolierte, 8,8% kombinierte, also zusammen 84,6% Unterkieferfrakturen. Von diesen wiederum sind 30% (BRICHENBACH, Düsseldorf 1955) bis 44% (BRICHENBACH, Halle 1955, HERRMANN, Mainz 1960) im Bereich des Canalis mandibularis lokalisiert.

Nach einer Aufstellung STRIDIs (1931) anhand von 30 Frakturen des horizontalen Unterkieferastes war in 11 Fällen eine Verletzung des Nervus alveolaris inferior nachweisbar. Zehn Patienten gaben Sensibilitätsstörungen an, doch konnte kein Ausfallsbefund erhoben werden. DAHRMANN (1950) beobachtete bei 25 Fällen von Frakturen des horizontalen Unterkieferastes 17 Ausfälle des Nervus alveolaris inferior. MÜLLER (1965) gibt -auf die Gesamtzahl der Unterkieferfrakturen bezogen- in 10,4% der Fälle Nervenverletzungen an; bezogen auf die Zahl der Frakturen des horizontalen Unterkieferastes also 25%.

Die recht beträchtlichen Abweichungen mögen durch die Verschiedenheit des Untersuchungsmaterials, der Untersuchungsmethoden und der Beurteilungskriterien bedingt sein. Aber diese Zahlen zeigen deutlich, daß die Verletzung des Nervus alveolaris inferior keine seltene Nebenverletzung ist, sondern bei 1/4 bis 2/3 der Frakturen des horizontalen Unterkieferastes vorliegt. Der Ausfall dieses sensiblen Nerven erscheint zwar harmlos im Vergleich mit wesentlichen motorischen Nerven. Jedoch schon die Taubheit der Unterlippe stellt eine wesentliche Behinderung dar; durch das

Ausfall der Pulpensensibilität fällt der Zahn leichter der Karies zum Opfer; der Ausfall der sensiblen Funktion des Parodontiums fördert die Entstehung von Parodontopathien durch Fehl- und Überbelastungen.

Die Frakturen sind die häufigste aber nicht die einzige Ursache für Schädigungen des Nervus alveolaris inferior. Daneben kommen in Betracht:

1. Operationen am Unterkiefer, z.B. Entfernung verlagerter Zähne und Wurzeln, Zystektomien, Radikaloperationen im Rahmen der Tumorchirurgie.
2. Pathologische Knochenprozesse im Unterkiefer wie: Osteomyelitiden, Neoplasmen, Zysten, verlagerte Zähne und Wurzeln.

Wegen der Bedeutung der degenerativen und regenerativen Vorgänge am Nervus alveolaris inferior nach traumatischer Schädigung sollen diese tierexperimentell am Kaninchen untersucht werden.

A ALLGEMEINER TEIL

I. Anatomie der Nerven

a) Aufbau der peripheren Nervenfaser

Zum Verständnis des Folgenden sei kurz die Anatomie des peripheren Nerven, wie sie bei BODECHTEL, CLARA, LEHMANN, LYTHI, MUMENTHALER und SCHLIACK, REISER und STÖHR dargestellt ist, zusammengefaßt.

Wir unterscheiden zwischen markhaltigen, besser markreichen, und marklosen, besser markarmen Nervenfasern. Der anatomische Aufbau der markreichen Nervenfaser wird nachfolgend näher beschrieben:

Die periphere Nervenfaser Abb.1 besteht aus dem im Zentrum liegenden Achsenzylinder (oder Axon), der Markscheide und der SCHWANNschen Scheide (oder Neurolemm), die den Achsenzylinder umhüllen. Der Achsenzylinder ist der Neurit der zugehörigen Ganglienzelle; er besteht aus einem klaren, flüssigen, wasserreichen Plasma. Lichtmikroskopisch sind im fixierten Präparat (im unfixierten nicht) längsverlaufende Fasern, die Neurofibrillen sichtbar; die dazwischenliegende Substanz ist das Axoplasma. Auch elektronenoptisch sind feine Längsstrukturen sichtbar, die Axofilamente. Weiterhin läßt die einachsige,-auf die Faserrichtung bezogen- positive Doppelbrechung auf die Existenz submikroskopischer längsgerichteter Partikel schließen. Die alte Frage nach der Existenz der Neurofibrillen in der lebenden Zelle kann also wohl dahingehend beantwortet werden, daß sie das Äquivalentbild einer allgemeinen Längsorientierung kleinster Partikel darstellen.

Die Markscheide umgibt als zylindrischer Mantel den Achsenzylinder. Sie besteht aus Wasser, Lipoiden und

Aufbau der peripheren Nervenfaser

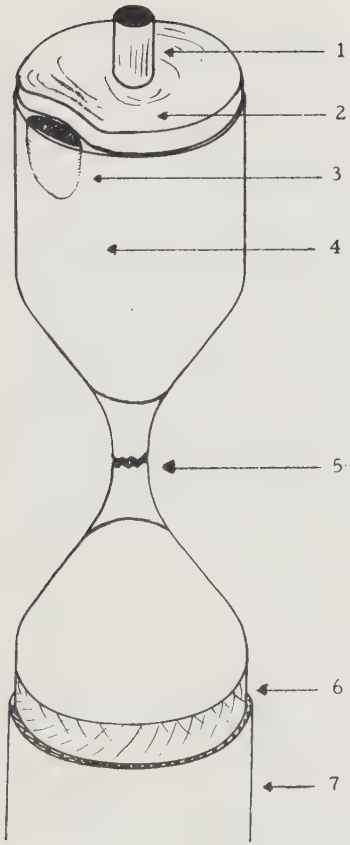

1 Achsenzylinder

2 Markscheide

3 SCHWANNscher Kern

4 SCHWANNsche Scheide

5 RANVIERscher Schnürring

6 Argyrophile Gitterfaserhülle

7 Endoneuralscheide

Abbildung: 1

Eiweiß. Das Eiweiß ist in konzentrischen Lamellen aufgebaut, zwischen denen die Lipoide radiär angeordnet sind. Ob die SCHMIDT-LANTERMANNschen Inzisuren und GOLGItrichter als Artefakte aufzufassen sind, ist umstritten.

Die SCHWANNsche Scheide wird von dem fein ausgezogenen Protoplasma der SCHWANNschen Zelle gebildet. Deren Kern, der SCHWANNsche Kern, liegt in einer in die Markscheide hineingedrückten Mulde. Um den Kern ist das Protoplasma verdickt und granuliert. Gegenüber dem Kern vereinigen sich die von beiden Seiten um den Zylinder herumkommenden Häutchen zu einer Duplikatur, dem Mesaxon, das sich in mehreren Touren um den Achsenzylinder wickelt.

Die Nervenfaser ist in regelmäßigen Abständen von etwa 1-2 mm eingeschnürt. Diese Einschnürung wird als RANVIERscher Schnürring bezeichnet. Auf jeden zwischen zwei Schnürringen liegenden Abschnitt, ein Internodium, kommt eine SCHWANNsche Zelle. Der Achsenzylinder ist am Schnürring auf die Hälfte seines Durchmessers verjüngt, die Neurofibrillen sind zusammengedrängt, die Markscheide ist unterbrochen. Die beiden benachbarten SCHWANNschen Zellen sind am Schnürring durch fingerartige Fortsätze miteinander verzahnt. Zellgrenzen sind verhanden. Sie bilden also kein Synzytium. Auch bedecken sie den Achsenzylinder hier nicht vollständig.

Umhüllt wird die Faser von einem argyrophilen Gitterfasernetz, das hauptsächlich zirkulär angeordnet ist. Darüber folgt die Endoneuralscheide. Sie besteht aus überwiegend zirkulär angeordnetem Bindegewebe und geht in ihren äußeren Schichten in das lockere und mehr längs orientierte Endoneurium über.

b) Aufbau des peripheren Nerven

Mehrere Nervenfasern werden durch das vorherrschend

Aufbau des peripheren Nerven

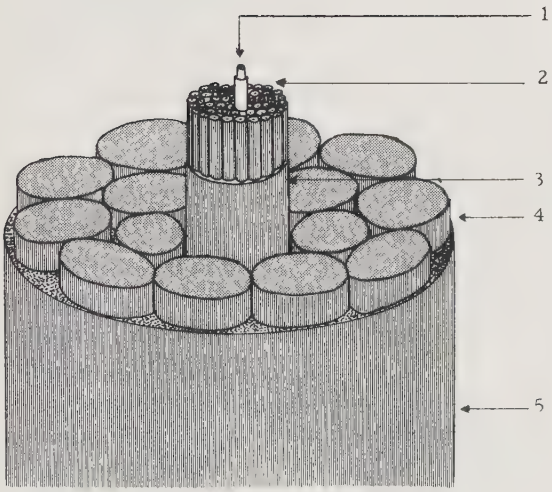

1 Nervenfaser

2 Endoneuralscheide

3 Faszikel, umhüllt vom Perineurium

4 Nerv, gebildet von mehreren Faszikeln

5 Epineurium

(Modifiziert nach MUMENTHALER und SCHLIACK)

Abbildung: 2

zirkulär orientierte Perineurium zu einem Faszikel zusammengefaßt. Die zwischen den kreisrunden Fasern entstehenden Lücken werden durch das oben erwähnte Endoneurium ausgefüllt, das die Fasern zwar im Querschnitt fixiert, ihnen aber eine gewisse Verschieblichkeit gestattet. Das Epineurium, bindegewebig, locker und längs orientiert, faßt die Faszikel zum Nerven zusammen. Im Epineurium verlaufen auch die ernährenden Gefäße (Abb.2). Fasern und Faserbündel wechseln ständig von einem Faszikel zum anderen, so daß sich das Querschnittsbild im Verlauf des Nerven dauernd wandelt. Verzweigt sich der Nerv, so ordnen sich die abzweigenden Fasern erst kurz zuvor in einem Faszikel ein, der sich daraufhin abspaltet und einen eigenen Nerven bildet. Es gibt also kein bestimmtes, konstantes Querschnittsbild, in dem die Faserbereiche der abgehenden Nerven bereits festliegen.

Auch Verzweigungen der einzelnen Nervenfasern, und zwar dichotome, kommen vor. Diese treten in der Regel aber erst im Muskel auf. Hierbei gabeln sich Achsenzylinder, Markscheide, SCHWANNsche Scheide und die übrigen Hüllen. Das allerletzte Stück verläuft die Faser ohne Scheiden, spaltet sich dann in ihre Neurofibrillen auf, die intraprotoplasmatisch in Zellen des Erfolgs- oder Endorgans enden.

c) Anatomie des Nervus alveolaris inferior

Der Nervus alveolaris inferior, aus dem dritten Trigeminusast stammend, tritt durch das Foramen mandibulare an der Innenfläche des aufsteigenden Astes in den Canalis mandibularis ein. Er versorgt die Pulpen und Parodontien aller Zähne auf seiner Seite und die bukkale Gingiva im vorderen Bereich. Sein Endast, der Nervus mentalis, verläßt den Canalis mandibularis durch das Foramen mentale und versorgt die Schleim-

haut und die Haut der Unterlippe sowie das Kinn. In 60% der Fälle ist der Canalis mandibularis als "Tunnel" (OLIVIER) ausgeprägt, in 40% nur ein Weg im Unterkiefer. Der Nervus alveolaris inferior kann als einheitlicher Nerv im Canalis mandibularis liegen, der nacheinander die Äste zur Versorgung der Zähne und den Nervus mentalis abgibt. Er kann aber auch schon hier in einen Nervus dentalis, der die Zähne versorgt, und den Nervus mentalis geteilt sein. Der Canalis mandibularis endet am Foramen mentale; mesial davon verlaufen die restlichen Faszikel für die Frontzähne als Nervus incisivus durch den Knochen weiter. Eine Überschreitung der Mittellinie und Anastomosen mit dem Nerven der Gegenseite werden vermutet, konnten aber nicht sicher anatomisch nachgewiesen werden. Bei den Weichteilen wird eine schmale Zone in der Mittellinie von beiden Seiten versorgt. Die Grenze zum Innervationsgebiet des Nervus lingualis, der die Zunge und linguale Gingiva versorgt, ist scharf und verläuft auf dem Alveolarkamm. Die Wangenschleimhaut vom 1. bzw. 2. Molaren bis zum Mundwinkel und die bukkale Schleimhaut des Alveolarfortsatzes im Unterkieferseitenzahnbereich werden vom Nervus buccalis, dem einzigen sensiblen Zweig des sonst motorischen Astes des Nervus trigeminus, innerviert.

Wie nach der Herkunft schon zu erwarten, ist der Nervus alveolaris inferior rein sensibel. Einer möglichen sympathischen oder trophischen Nebenfunktion gelten viele experimentelle Arbeiten, worauf später eingegangen wird.

Die topographischen Besonderheiten beim Kaninchen werden im experimentellen Teil besprochen.

II. Degeneration

Es soll nun näher auf die traumatisch bedingten Degenerationserscheinungen des peripheren, markhaltigen Nerven eingegangen werden.

SEDDON teilt die traumatischen Nervenschäden nach ihrer Schwere in drei Grade ein:

1. Neuropraxie: Es kommt zu histo-pathologischen Veränderungen, die aber vollständig reversibel sind und nicht zur WALLERschen Degeneration führen.
2. Axonotmesis: Kontinuitätstrennung des Achsenzylinders bei erhaltener Endoneuralscheide. Es folgt WALLERsche Degeneration. Die Regeneration erfolgt als isomorphe Neurotisation. (s.S.15)
3. Neurotmesis: Achsenzylinder und Nervbindegewebe sind durchtrennt. Auf die WALLERsche Degeneration folgt eine heteromorphe Neurotisation. (s.S.17)

a) Reversible Funktionsstörungen

Die leichteste Form ist die Commotio nervi. Man versteht darunter nach BODECHTEL eine vorübergehende Funktionsstörung sensibler oder motorischer Nerven, die sich in höchstens 48 Stunden zurückbildet. Die Ursachen sind mannigfaltig: Erschütterung durch stumpfe Gewalt bei Unfällen, leichte Quetschung beim Freipräparieren des Nerven, länger anhaltender Druck auf exponiert liegende Nerven (z.B. Nervus ulnaris am Ellenbogen). Die Commotio nervi ist klinisch-physiologisch definiert, die Neuropraxie dagegen histopathologisch: Hierbei kommt es zu degenerativen Veränderungen an der Markscheide in Gestalt eines körni-

gen Zerfalls. Achsenzylinder und SCHWANNsche Scheide zeigen nur geringe Veränderungen und sind in der Lage, die Markscheide wieder aufzubauen, ohne daß es zur WALLERschen Degeneration kommt. Als Ursachen kommen in Betracht: Quetschungen bei Unfällen und Operationen, Kompressionen durch Ödeme, Hämatome im Nervbindegewebe oder andere den Nerven komprimierende Prozesse in der Umgebung.

b) WALLERsche Degeneration

Wird die Kontinuität des Achsenzylinders durchtrennt, was auch schon eine starke Quetschung bewirken kann, so verfällt der peripher der Läsionsstelle gelegene Teil der WALLERschen Degeneration, auch sekundäre Degeneration genannt. Im peripheren Teil spielt sich folgendes ab:

Der Achsenzylinder zeigt Auftreibung und ein verwaschenes Fibrillenbild; er zerfällt und zeigt am 3. Tag ein perlschnurartiges, am 10. Tag ein tropfenartiges Bild. Die Markscheide beginnt nach 16 Stunden die SCHMIDT-LANTERMANNschen Inzisuren zu zeigen und nach 24 Stunden in Fragmente zu zerfallen, aus denen ab dem 3. Tag Markballen werden, die sich nun langsam verkleinern. Nach 25 Tagen sind die Reste des Achsenzylinders völlig, die der Markscheide zum Teil verschwunden. Die Geschwindigkeit der Markresorption ist von der Tierart, der Nervdicke und den Durchblutungsverhältnissen abhängig und daher sehr unterschiedlich, wie SPIELMEYER angibt. Reste der Markballen können beim Menschen Monate, ja sogar Jahre, verbleiben. Mit den Lipoiden der Markscheide vollziehen sich unterdes chemische Umwandlungen, die histochemisch vom 8.-21. Tag als das MARCHIstadium und das anschließende Scharlachrotstadium mit Höhepunkt nach 6 Wochen in Erscheinung treten.

WALLERsche Degeneration

Abbildung: 3

Die SCHWANNschen Zellen zeigen nach 14-16 Stunden eine Vermehrung des perinukleären Plasmas. Die Kerne vergrößern sich ab 2. Tag. Mitosen treten ab 4. Tag in Erscheinung, die ihren Höhepunkt am 7. Tag erreichen und bis zum 25. Tag dauern. Das Protoplasma vermehrt sich stark, so daß es die ganze Endoneuralscheide ausfüllt und die Reste von Achsenzylinder und Markscheide in sich einschließt. Es teilt sich jedoch nicht und bildet ein bandförmig angeordnetes Synzytium: Die HANKE-BÜNGNERschen Bänder. Die SCHWANNschen Zellen sind maßgeblich am Abbau und Abtransport der Achsenzylinder- und Markscheidenreste beteiligt, doch sind die Einzelheiten umstritten.

Die Endoneuralscheide dilatiert erst etwas, um vom 12. Tag ab leicht zu schrumpfen. Die verschiedenen Zeiten und Einzelheiten sind in Abb. 3 übersichtlich zusammengestellt.

Diese degenerativen Veränderungen beginnen an der Läsionsstelle und breiten sich nach peripher aus (SPIELMEYER). Es sei noch betont, daß die WALLERsche Degeneration ein aktiver Prozeß des lebenden peripheren Teiles ist, kein Absterben. Die Umwandlungen der SCHWANNschen Zellen stellen bereits den 1. Schritt der Regeneration dar.

Die WALLERsche Degeneration ist nach BOEKE, LEHMANN, SPIELMEYER, MUMENTHALER und SCHLIACK und STÖHR dargestellt, die Zeitangabe nach LEHMANN sowie MUMENTHALER und SCHLIACK.

c) Degenerative Vorgänge am zentralen Teil

Auch am zentralen Teil der Nervenfaser und der zugehörigen Ganglienzelle laufen Degenerationsprozesse ab. Die WALLERsche Degeneration schreitet etwas nach zentral fort, und zwar einige Millimeter bis zu 4 cm. Dieses zeigen zahlreiche experimentelle Arbeiten und Un-

tersuchungen nach Schußverletzungen. Sie wird retrograde Degeneration genannt oder auch traumatische Degeneration, da sie von der Schwere des gesetzten Traumas abhängt. Ihre zentrale Grenze zum nicht degenerierten Teil ist unscharf: die einzelnen Fasern degenerieren verschieden weit.

An der zugehörigen Ganglienzelle bildet sich der Zustand der primären Reizung aus: Die NISSL-Schollen zerfallen, die Zelle schwillt an, die Dendriten bilden sich teilweise zurück. Nach 2 Wochen hat dieser Zustand seinen Höhepunkt erreicht, und nach 3-4 Monaten hat die Zelle wieder ihre ursprüngliche Gestalt. Es kann aber auch sein, allerdings seltener, daß sich die Zelle nicht mehr erholt, der retrograden Atrophie verfällt und so zu Grunde geht. Nach dem WALLERschen Gesetz folgt darauf die sekundäre Degeneration der ganzen peripheren Faser. Die retrograde Atrophie tritt leicht ein, wenn die Faser dicht am Ursprungskegel verletzt oder bei einer Läsion stark gezerrt wird. Sie tritt ferner bevorzugt bei jugendlichen und neugeborenen Individuen auf (GUDDENsche Atrophie).

III. Regeneration

a) Regeneration

Im Gegensatz zum Zentralnervensystem besitzt der periphere Nerv ein recht gutes Regenerationsvermögen, das unter günstigen Umständen bis zur Restitutio ad integrum führen kann. Bereits am 3. Tag nach der Durchtrennung (LEHMANN) beginnen die SCHWANNschen Zellen bzw. die HANKE-BÜNGNERschen Bänder aus dem zentralen und peripheren Stumpf heraus zu sprossen. Sie wachsen -sich pinselartig auffächernd- einander entgegen, treffen und vereinigen sich zwischen den Stümpfen. Nach CLARA und STÖHR ist der zentrale Stumpf, nach LEHMANN und MUMENTHALER der periphere Stumpf, nach SPIELMEYER sind beide an der Aussprossung der SCHWANNschen Zellen beteiligt. Die HANKE-BÜNGNERschen Bänder dienen den nun von zentral her aussprossenden Achsenzylindern als Leitstrukturen. Diese wachsen nach CAJAHL frei an den Bändern entlang, nach BERBLINGER, BOEKE, RANSON und SPIELMEYER intraprotoplasmatisch durch die Bänder zum peripheren Stumpf.

Die vorwachsenden Enden der neuen Achsenzylinder zeigen manchmal Auftreibungen, die Endkeulen. CAJAHL und EDINGER sahen sie als Wachstumsknospen an, BETHE, CLARA, SPIELMEYER und STÖHR dagegen als Hemmungsmißbildungen, ebenso wie die PERRONCITOschen Spiralen. Nach Erreichen des peripheren Stumpfes wachsen sie in diesem weiter. Die vorwachsenden Achsenzylinder liegen im Protoplasma der HANKE-BÜNGNERschen Bänder und weichen den darin eingeschlossenen Myelinresten und Vakuolen aus. Nach CAJAHLs Meinung wachsen sie dagegen extraprotoplasmatisch entlang den HANKE-BÜNGNERschen Bändern. Unterwegs teilen sie sich mehrmals dichotom, so daß in einer Endoneuralscheide mehrere Achsenzylinder liegen. Man spricht von Hyperneurotisation.

Anschließend wird die Markscheide gebildet, die HANKE-BÜNGNERschen Bänder bilden sich wieder zur SCHWANNschen Scheide zurück. Nach BOEKE bilden sich um jeden einzelnen Achsenzylinder eigene Hüllen, so daß die Zahl der Fasern vermehrt wird.

Die Fähigkeit des peripheren Teiles, sich aus eigener Kraft ohne Anschluß von zentral her zu regenerieren, die autogene Regeneration, ist umstritten. BETHE, PHILIPEAUX und VULPIAN konnten sie bei jungen Tieren beobachten. Der so regenerierte Nerv wurde sogar wieder leitungsfähig; doch ging die Regeneration wieder zurück, wenn kein Anschluß von zentral her erfolgte. Bei älteren Tieren konnten sie nur Ansätze zur autogenen Regeneration feststellen.

Eine klinische Möglichkeit ist demnach die autogene Regeneration nicht. Sie wirft aber ein Licht auf das Problem: Auswachsungstheorie - Kettentheorie. Nach der Auswachsungstheorie entsteht der neue Achsenzylinder durch Auswachsen des übrig gebliebenen zentralen Stumpfes nach peripher. Die Kettentheorie läßt den neuen Achsenzylinder an Ort und Stelle durch Differenzierung aus dem Protoplasma der HANKE-BÜNGNERschen Bänder entstehen. Die Frage bleibt hier offen, sicher aber ist soviel: Beide Elemente, sowohl der zentrale Stumpf als auch die SCHWANNschen Zellen sind zur bleibenden Regeneration notwendig. Vom zentralen Stumpf her muß -auch nach Auffassung der Kettentheorie- wenigstens der Anstoß und die Steuerung der Differenzierung kommen; die wachsenden Achsenzylinder müssen zumindest von den SCHWANNschen Zellen her ernährt werden.

b) Isomorphe und heteromorphe Regeneration

Wir müssen nun unterscheiden, ob die bindegewebigen Hüllen des Nerven bei der Verletzung zerstört wurden oder noch intakt sind. Sind sie noch intakt, entspre-

Nomenklatur der Regeneration

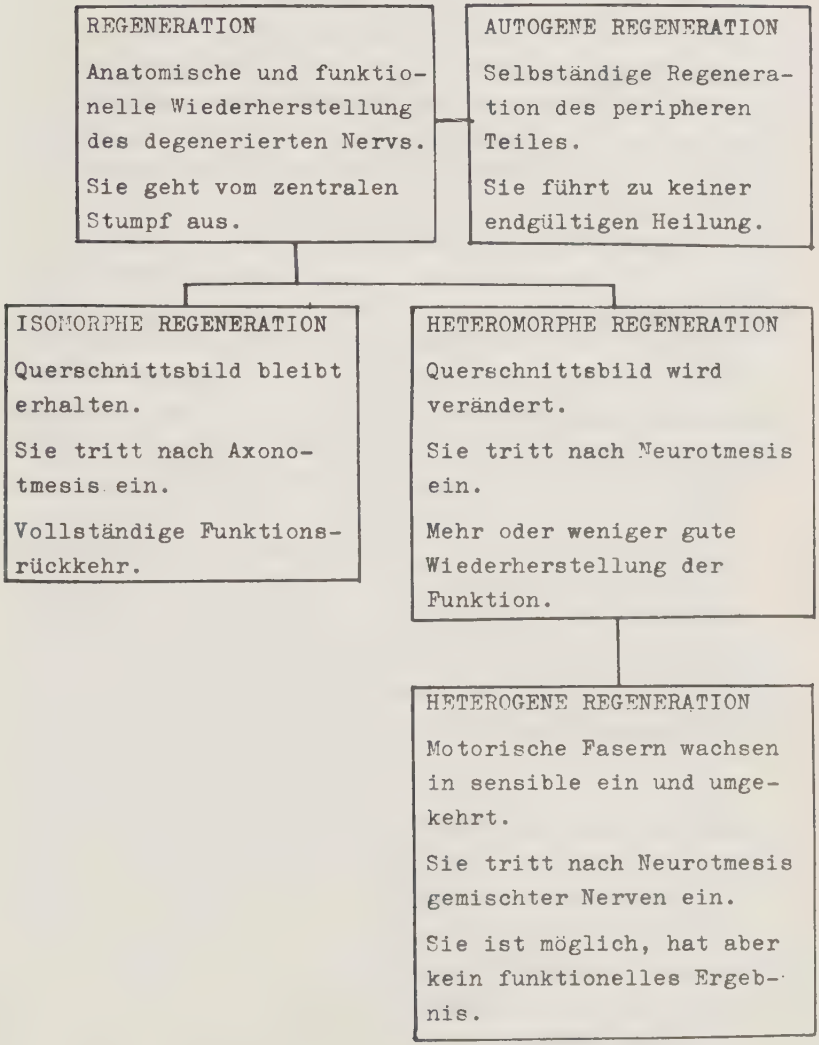

Abbildung: 4

chend der Axonotmesis des SEDDONschen Schemas, geht die Regeneration von besonders günstigen Verhältnissen aus: Die auswuchernden SCHWANNschen Zellen und vorsprossenden Achsenzylinder finden bereits eine fertige Leitbahn vor, die sie zuverlässig in die zugehörigen Endoneuralscheiden führt. Das Querschnittsmuster bleibt also erhalten, daher spricht man von isomorpher Regeneration. Praktisch alle Achsenzylinder finden den Weg, alle Endoneuralscheiden werden wieder neurotisiert, alle Endorgane erhalten wieder nervösen Anschluß. Das Endergebnis ist eine vollkommene und physiologisch optimale Regeneration.

Anders liegen die Verhältnisse, wenn der ganze Nerv durchtrennt ist, entsprechend der Neurotmesis des SEDDONschen Schemas. Ein großer Teil der auswachsenden Achsenzylinder erreicht den peripheren Stumpf überhaupt nicht, die übrigen wachsen in irgendeine Endoneuralscheide, aber nicht in die zugehörige ein. So versorgt jede Faser nach ihrer Regeneration ein anderes peripheres Gebiet als vorher, man spricht daher von heteromorpher Neurotisation. Dieses Ergebnis läßt sich auch dadurch nicht verbessern, daß man die Stümpfe möglichst in der früheren Lage fixiert, da es im peripheren Nerven keine festgelegten Bahngebiete gibt (S.7). Die Heteromorphie wird jedoch durch die Anpassung des Zentralorgans zum guten Teil wieder kompensiert. Das Faserdefizit wird durch Hyperneurotisation wieder ausgeglichen. Allerdings bleiben die neugebildeten Fasern dünner als die alten. Da viele der aussprossenden Achsenzylinder den peripheren Stumpf nicht erreichen, bleiben dort ebenso viele Endoneuralscheiden leer. Diese nicht neurotisierten Endoneuralscheiden schrumpfen im Laufe der Jahre. Die HANKE-BÜNGNERschen Bänder bilden sich zu dünnen Protoplasmafäden zurück.

Die Anzahl und Dicke der Nervenfasern im peripheren

Teil sind also ein patho-histologisches Kriterium für die Güte der Regeneration.

c) Regeneration und umgebendes Gewebe

Bisher wurde die Regeneration ohne Berücksichtigung des umgebenden Gewebes besprochen. Dieses ist aber maßgeblich, teils hemmend, teils fördernd daran beteiligt. Es entsteht in jedem Falle, die Durchschneidung mag noch so glatt sein, die Stümpfe noch so dicht zusammenliegen, eine bindegewebige Narbe zwischen den Stümpfen. Das Bindegewebe stammt aus dem Nervbindegewebe der beiden Stümpfe, aber auch aus der Umgebung, besonders wenn diese mit verletzt worden ist. Wie viele experimentelle Arbeiten gezeigt haben, ist dieses junge Narbengewebe kein Hindernis, sondern geradezu die Voraussetzung für die Regeneration des Nerven. In keinem anderen Medium (natürlich außer dem degenerierten Nerven selbst) können die SCHWANNschen Zellen und Achsenzylinder vorwachsen. Andererseits kann eine zu starke und dichte Bindegewebsbildung die Regeneration behindern.

In Abbildung 5 fällt auf, daß ein großer Teil der Achsenzylinder den peripheren Stumpf nicht erreicht. Die meisten Abirrungen treten auf dem ersten Stück der Wegstrecke auf. Haben die Achsenzylinder die Mitte erreicht, so streben sie recht zielbewußt auf den peripheren Stumpf zu. Die Erklärung dieses Phämomens führten CAJAHL und TELLO zu der Hypothese eines Neurotropismus: Eine chemotaktisch wirksame Substanz wird vom peripheren Stumpf, vielleicht von den HANKE-BÜNGNERschen Bändern, abgeschieden. Die Wirksamkeit dieser Substanz ist umso größer, je näher die Achsenzylinder dem peripheren Stumpf sind.

Wenn wir mit BOEKE und der Mehrzahl der Autoren annehmen, daß die Achsenzylinder innerhalb der HANKE-BÜNGNERschen Bänder vorwachsen, so ergibt sich die Fra-

Regeneration des Nerven nach Durchschneidung

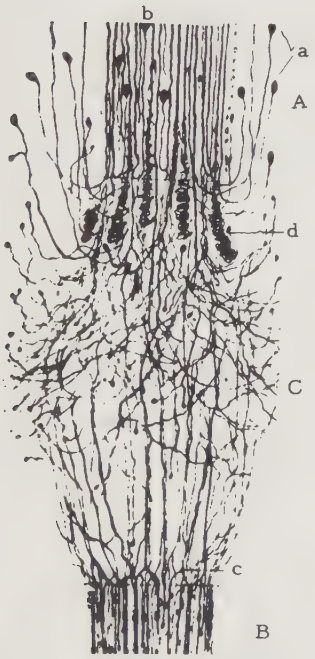

A Zentraler Stumpf

B Peripherer Stumpf

C Narbe

a Endkeulen

b Endkeule einer zurückgewachsenen Faser

c Verzweigung

d PERRONCITOsche Spirale

Nach CAJAHL (1913) aus J. BOEKE: Nervenregeneration Handbuch der Neurologie Bd.I

Abbildung: 5

ge: Was leitet die HANKE-BÜNGNERschen Bänder? BOEKE spricht hier von dem Problem der Hodogenese. Zweifellos spielt bei der Hodogenese die Leitung durch die vorhandenen Strukturen des Bindegewebes oder auch anderer faserig strukturierter Ersatzstoffe eine Rolle (Stereotropismus). Abbildung 5 kann auch dahin interpretiert werden, daß die vorwachsenden Achsenzylinder etwa in der Mitte auf die vom peripheren Stumpf her ausstrahlenden Bindegewebszüge und HANKE-BÜNGNERschen Bänder treffen und von diesen geleitet den peripheren Stumpf erreichen.

Die Existenz eines Neurotropismus chemischer Art ist weiterhin umstritten.

Liegt zwischen den Stümpfen ein Hämatom, so kann dieses erst nach seiner Organisation von den auswachsenden Achsenzylindern passiert werden. Ein Abszess ist ein unüberwindliches Hindernis. Außerdem kann eine Infektion den Nerven so schädigen, daß er seine Regenerationsfähigkeit einbüßt.

d) Klinik der Regeneration

Bei der Therapie der Nervenverletzung kommt es darauf an zu erkennen, wo abgewartet werden muß, um die Regeneration nicht zu stören, und wo eingegriffen werden muß, um die Regeneration zu fördern oder in Gang zu bringen. Liegt eine frische Verletzung mit Durchtrennung des Nerven vor, ist die primäre, sofortige Nervnaht am Platze. Sie verhindert die Dislokation der Stümpfe und erleichtert und verkürzt den aussprossenden Fasern den Weg. Besteht ein Defekt, so kann dieser durch Dehnung der Stümpfe, oder durch ein Transplantat (frischer oder konservierter Nerv) überbrückt werden.

Tritt nach einer Verletzung durch stumpfe Gewalt ein Funktionsausfall auf, so kann auch eine Commotio nervi, eine Neuropraxie oder eine Axonotmesis vorliegen. Da

Regenerationsgeschwindigkeit

im Narbengewebe und degenerierten Nerven



——— Nach BODECHTEL

- - - - - - - Nach CAJAHL und DUSTIN

——— Nach MUMENTHALER und SCHLIACK

Abbildung: 6

dieses das Wahrscheinlichere ist und dieser Fall keinen operativen Eingriff erfordert, ist abzuwarten. Tritt nach der Verletzung eine weitere Verschlechterung der Funktion ein, ist eine Kompression des Nerven durch Hämatome wahrscheinlich und eine Neurolyse vorzunehmen. Der Fortschritt der Neurotisation kann mit Hilfe des HOFFMANN-TINELschen Zeichens [x] oder mit elektrischen Tests verfolgt werden.

Die Regenerationsgeschwindigkeit wechselt: Im Narbenbereich liegt sie nach BODECHTEL bei 0,2-- 0,3 mm/Tag; nach Eintritt in den peripheren Stumpf steigt sie auf 2 - 2,5 mm/Tag und sinkt auf 1,6 mm/Tag am 200.Tag und 0,8 - 0,5 mm/Tag am 500.Tag wieder ab. MUMENTHALER und SCHLIACK geben 1 mm/Tag als Gesamtdurchschnitt an (Abb.6).

Konnte keine Regeneration erfolgen, weil die Stümpfe zu weit disloziert waren, weil zu festes und ungünstig strukturiertes Bindegewebe oder andere Hindernisse sich zwischen den Stümpfen gebildet haben, so bleibt die Regenerationsfähigkeit beim Menschen doch mehrere Jahre erhalten.

---

[x] Bei Klopfen im regenerierenden Bereich treten Parästhesien im Ausbreitungsgebiet auf.

IV Klinische und experimentelle Arbeiten zur Verletzung und Heilung des peripheren Nerven.

a) Arbeiten zur Nervverletzung und Heilung

Besonders während und nach den beiden Weltkriegen ist ein umfangreiches Schrifttum zu den Problemen der Verletzung und Heilung des peripheren Nerven entstanden. Das Wesentlichste hieraus soll kurz zusammengefaßt werden.

Nach BODECHTEL, FÖRSTER, GEINITZ, SCHRECKENBACH, WITT und GASTINGER, ZIEGLER hängen Zeitpunkt und Indikation von der Art der Verletzung ab: Bei wenig verschmutzten Wunden mit geringer Gewebszerstörung und sicherer Durchtrennung eines Nerven ist die sofortige "primäre" Nervnaht angezeigt. Liegen Verschmutzung und größere Gewebszerstörungen vor, ist also mit einer Infektion und starker Narbenbildung zu rechnen, so wird empfohlen, erst die Wundheilung abzuwarten. CORNIL, ARNAUD und PAILLAS empfehlen in diesem Fall eine Ausschneidung der Wunde, um so die primäre Nervnaht vornehmen zu können. Bei unklaren Verhältnissen wird empfohlen abzuwarten. Wenn in 4 - 6 Monaten keine Anzeichen für eine Regeneration auftreten, ist die operative Revision angezeigt.

Defekte können durch Mobilisation, allmähliche Dehnung und Verlegung des Nerven überbrückt werden. Wo diese Methoden möglich sind und ausreichen, werden sie der Defektüberbrückung durch Transplantation wegen ihrer größeren Sicherheit vorgezogen.

Obwohl die Regenerationsfähigkeit auf Grund der fibrösen Degeneration der SCHWANNschen Elemente im peripheren Teil ein Jahr nach der Durchtrennung abzunehmen beginnt (SUNDERLAND, AKSENOVA und IGNATOW), konnte KROLL bei Spätnähten 3 - 4 Jahre nach der Verletzung noch schöne Erfolge erzielen: 33% Heilung, 61% Besse-

rung. So wird die Spätnaht nach mehreren Jahren trotz geringer Erfolge als Versuch allgemein empfohlen.

b) Arbeiten zur Verletzung und Heilung des Nervus alveolaris inferior

Über das Problem der Regeneration des Nervus alveolaris inferior nach Frakturen ist viel weniger als über Extremitätennerven gearbeitet worden. Dies mag verschiedene Gründe haben:

1. ist die Nervschädigung eine Nebenverletzung und das therapeutische Bemühen des Arztes ist mit Recht auf die vorrangige Versorgung der Fraktur konzentriert. Dennoch sollte, wie schon STEIDL (1931) forderte, nach allen Frakturen, Operationen und pathologischen Prozessen im horizontalen Unterkieferast die Funktion des Nervus alveolaris inferior geprüft werden.
2. ist die Prognose, im Vergleich zu anderen peripheren Nerven, außerordentlich gut. In fast allen Fällen kehrt die Funktion in einigen Wochen bis Monaten spontan zurück, wenn die Fraktur komplikationslos heilt.

1.) Klinische Beobachtungen

Nach MISCH (1916) kann der Nervus alveolaris inferior bei einer Fraktur gequetscht, gezerrt, gespießt und zerrissen werden. Die Folge ist eine sensible Lähmung in der versorgten Peripherie. Es können aber auch Hyperästhesie und neuralgieforme Beschwerden auftreten. Die Heilung erfolgt, wenn kein Defekt vorliegt, spontan; ein operativer Defektschluß ist nicht möglich.

STEIDL stellte 1931 30 klinische Fälle von Unterkieferfrakturen zusammen, von denen 9 ohne Symptome von Seiten des Nervus alveolaris inferior waren. 10 Patienten gaben Sensibilitätsstörungen an, doch wurde kein

Ausfallsbefund erhoben. In 11 Fällen konnte ein Sensibilitätsausfall klinisch festgestellt werden. Es zeigt sich eine Abhängigkeit der Nervverletzung und Heilungsdauer von der Dislokation und der Bruchheilung. Die Heilung trat meist nach 6 - 12 Wochen ein, doch blieben die Störungen in einigen Fällen bis zu 54 Monate bestehen.

WEISHAAR untersuchte 1937 anhand von 25 Fällen, ob die Sensibilitätsrückkehr nach durch Osteomyelitis komplizierten Frakturen und nach radikalen Tumoroperationen auf einer Regeneration des Nervus alveolaris inferior beruht, oder eine Ersatzinnervation durch die Gegenseite oder andere sensible Äste erfolgte. Er fand, daß nach Osteomyelitiden und Sequestrotomien (6 Fälle) eine Regeneration des Nervus alveolaris inferior stattgefunden hatte, und zwar konnte 3 mal eine vollständige, 3 mal eine teilweise Sensibilitätsrückkehr beobachtet werden. Nach Tumor-Resektionen trat eine Ersatzinnervation ein, im Frontzahnbereich meist von der Gegenseite her. Sie führte jedoch stets nur zur teilweisen Resensibilisierung.

DARRELMANN stellte 1950 28 Unterkieferfrakturen zusammen. In 18 Fällen waren Schädigungen des Nervus alveolaris inferior zu beobachten. Der mittlere Schneidezahn war, wohl durch Anastomosen von der Gegenseite her mit versorgt, nie betroffen; die Tiefensensibilität war immer erhalten. Der Schmerzsinn kehrte als erster zurück, dann Tast- und Temperatursinn. Die Hautsensibilität kehrte konzentrisch vom sensiblen Gebiet her zurück. Die Resensibilisierung erfolgte nach 2 - 6 Wochen. Trat eine Bruchspaltosteomyelitis hinzu (in 4 Fällen), erst nach 3 - 10 Monaten. Nach 2 - 4 Wochen traten Parästhesien auf, die nach 2 - 6 Monaten wieder zurückgingen. Die Heilungsdauer hängt also nach DARRELMANN ab:

1. von der Schwere der Nervschädigung
2. von der Komplizierung durch eine Infektion
3. von der richtigen Ruhigstellung

HERRMANN beschrieb 1958 die Erscheinungen nach Schädigung des Nervus trigeminus anhand von 179 Patienten. Folgende Symptome wurden beobachtet:
112 mal Parästhesien, 47 mal Hypo- und Anästhesien, 15 mal neuralgieforme Beschwerden, 6 mal sekretorische Störungen und 5 mal Hypersensibilität.

SIMPSON untersuchte 1958 die Verletzungsmöglichkeiten und Erholung des Nervus alveolaris inferior und Nervus mentalis. Er beobachtete bei 50% der Patienten Erholung in etwa 11Wochen. Nach 6 Monaten trat fast keine spontane Erholung mehr ein.

KNOLL untersuchte 1961 die Sensibilitätsrückkehr im Bereich des Nervus mentalis nach Operationen. Dabei war der Nervus mentalis bzw. Nervus alveolaris inferior bei Wurzelspitzenamputationen, Zystenoperationen, Progenieoperationen nach DINGMANN, Vestibulumplastiken oder Entfernungen von Wurzeln freigelegt, verlagert oder verletzt worden. Die anfängliche Anästhesie bildete sich in 3 - 6 Monaten zurück.

2.) Experimentelle Arbeiten

Das Problem der trophischen Funktion des peripheren Nerven war Anlaß und Thema vieler Arbeiten: ABRAHAM, W.BAUER, BROWN-KUPFER-DARLINGTON, BRUBACHER, STOOD. Der Nervus alveolaris inferior ist für Experimente dieser Fragestellung besonders geeignet. Die nach Durchtrennung dieses Nerven eventuell in der Pulpa auftretenden atrophischen Veränderungen sprechen für die trophische Funktion des versorgenden Nerven; denn:

1. gibt es in der Pulpa keine motorischen oder sekretorischen Endorgane, deren Funktionsausfall

eine Atrophie verursachen könnte.

2. ist die Pulpa, solange die Zahnhartsubstanz unversehrt ist, keiner Verletzungsgefahr ausgesetzt, so daß der Ausfall der Warnfunktion der sensiblen Versorgung für diese Fragestellung außer Belang ist.

ABRAHAM (1899) exzidierte an 8 - 10 tägigen Kaninchen ein möglichst langes (mindestens jedoch 0,5 cm) Stück des Nervus mandibularis im Bereich des Kieferwinkels. Er konnte weder klinisch noch histologisch atrophische Erscheinungen an Schleimhaut, Zahnhartsubstanz und Pulpa beobachten. Auch war der Kalkgehalt der Zahnhartsubstanz unverändert. ABRAHAM geht weiter auf eine Arbeit STOODs ein, der bei ähnlichen Versuchen -allerdings mit älteren Tieren, die nicht mehr gesäugt wurden,- ein Geschwür an der Unterlippe beobachtete. ABRAHAM konnte dies als Bißverletzung nachweisen.

BRUBACHER (1907) exzidierte bei Hunden zwischen Masseteransatz und Eckzahn ein Stück des Nervus alveolaris inferior unter Schonung der Gefäße. Bei der Sektion wurde nachkontrolliert, daß keine Vereinigung der Stümpfe an der Exzisionsstelle stattgefunden hatte. Er beobachtete die Degeneration im peripheren Stumpf, stellte in der Pulpa Degeneration der Nerven und eine Vermehrung des Bindegewebes fest, die er auf eine Störung der vasomotorischen Funktion zurückführte.

W. BAUER (1918) exzidierte bei Kaninchen 1,5 cm des Nervus mandibularis oberhalb des Foramen mandibulare. Er beobachtete die Degeneration des peripheren Stumpfes, die retrograde Degeneration im zentralen Stumpf; in der Pulpa fand er außer der Degeneration der Nervenfasern keine Veränderungen.

BROWN, KUPFER und DARLINGTON (1961) beobachteten bei Ratten nach Durchtrennung des Nervus alveolaris inferior einer Seite ein verstärktes Wachstum dieser Seite und nach beidseitiger Durchtrennung beidseitig verstärktes Wachstum.

In den bisher zitierten Arbeiten wurde die Regeneration des Nervus alveolaris inferior nicht verfolgt oder sogar bewußt verhindert, entsprechend der Fragestellung.

GREVE untersuchte 1927 in einer experimentellen Arbeit an Hunden den Heilverlauf und die histologischen Befunde bei einfachen und komplizierten Unterkieferfrakturen. Seine Ergebnisse:

1. Der Nerv zeigt degenerative Veränderungen, auch wenn er nicht durchtrennt wurde, die auf Quetschung bei der Fraktur zurückzuführen sind.
2. Der Mandibularkanal kann -besonders im Fundus- durch Kallusbildung verengt und so der Nervus alveolaris inferior komprimiert werden.
3. Infektionen des Bruchspaltes können den Nerv schädigen.
4. Eine Überbrückung des Bruchspaltes durch regenerierende Nervenfasern konnte nicht beobachtet werden.

Das Hauptgewicht der Arbeit GREVEs liegt auf dem Studium der Bruchheilung. Daher wurde die Regeneration des Nervus alveolaris inferior nicht an Schnitten aus dem peripheren Teil des Nervus alveolaris inferior beziehungsweise seiner Endäste verfolgt.

CUPAR untersuchte 1938 die Regeneration des Nervus alveolaris inferior an Kaninchen: Er durchtrennte den Nerven unter Erhaltung der Kontinuität der Mandibula. Er beobachtete:

1. Der Kallus verengt zwar das Kanallumen, führt jedoch nicht zur Obliteration.
2. Zentraler und peripherer Stumpf sind an der Regeneration beteiligt.
3. Intermediärer Kallus leistet den auswachsenden Nervenfasern vielleicht Widerstand, verhindert die Regeneration aber nicht.
4. Umbau des Kallus ermöglicht die Bildung eines neuen Kanals, der die Nervenenden führt.

B S P E Z I E L L E R T E I L

I. Themenstellung

Frakturiert der Unterkiefer, so sind verschiedene Verletzungsmechanismen des Nervus alveolaris inferior möglich:

1. Werden bei geringen Dislokationen die Bruchflächen durch Muskelzug oder von außen einwirkende Gewalt aufeinander gepreßt, so wird der im Canalis mandibularis liegende Nerv gequetscht oder abgeschert.
2. Bei hochgradiger Dislokation wird der Nerv gedehnt oder gar zerrissen.
   Der Verletzungsgrad kann von der Commotio nervi über die Axonotmesis bis zur partiellen und totalen Neurotmesis reichen. Die klinische Diagnose des Verletzungsgrades kann meist erst aus dem Verlauf und der Dauer der Heilung gestellt werden.
3. Weiterhin kann der Nerv durch ein Hämatom im Mandibularkanal komprimiert werden. Die hierdurch auftretenden Störungen gehen nach REICHENBACH in 1 - 3 Wochen zurück.
4. Durch Kallusbildung kann es zur allmählichen Kompression des Nerven kommen, die sich nach REICHENBACH durch neuralgieforme Beschwerden bemerkbar macht.

Die folgenden, den Nervus alveolaris inferior betreffenden Fragen bedürfen nach dem vorliegenden Schrifttum, insbesondere nach den Arbeiten GREVEs und CUPARs einer weiteren Klärung:

1. Innerhalb welcher Zeit tritt eine Regeneration des Nervus alveolaris inferior ein?
2. Wie ist die Regeneration von der Schwere der Verletzung abhängig?

3. Wie wird sie durch Dislokation, Bruchspaltinfektion, Kallus- und Pseudarthrosenbildung beeinflußt?
4. Spielt das neugebildete Bindegewebe im Bereich der Fraktur eine Rolle bei der Regeneration des Nerven?

Entsprechend den unterschiedlichen Verletzungsgraden und die Arbeiten GREVEs und CUPARs ergänzend wurden drei verschiedene Operationen vorgenommen:

1. Durchtrennung des Nervus alveolaris inferior bei gleichzeitiger Fraktur des Unterkiefers und Heilung in dislozierter Stellung.
2. Durchtrennung des Nervus alveolaris inferior bei Erhaltung der Kontinuität des Unterkiefers. Dies entspricht den klinischen Fällen, wo nach Fraktur und Nervdurchtrennung eine Reposition und Ruhigstellung der Fragmente vorgenommen wurde.
3. Quetschung (d.h. Axonotmesis) des Nervus alveolaris inferior bei Erhaltung der Kontinuität der Mandibula entsprechend den Fällen, wo nach einer Fraktur und Quetschung (bzw. Zerrung) eine Reposition und Ruhigstellung erfolgte.

II. Methodik

Das Versuchsmaterial besteht aus 28 Kaninchen jungen bis mittleren Alters, im Gewicht zwischen 2,5 bis 3 kg. Es werden drei verschiedene Operationen durchgeführt, an jedem Tier jeweils eine:

Gruppe I: Quetschung des Nervus alveolaris inferior rechts, ausgeführt an 9 Tieren.

Gruppe II: Durchtrennung des Nervus alveolaris inferior rechts, ausgeführt an 9 Tieren.

Gruppe III: Fraktur des rechten Unterkiefers mit Durchtrennung des Nervus alveolaris inferior und Dislokation, ausgeführt an 10 Tieren.

Die Tiere werden 5 Tage bis 3 Monate nach der Operation getötet. Nach einer Röntgenaufnahme des rechten Unterkiefers wird ein Stück aus dem Verletzungsbereich und der Nervus mentalis derselben Seite entnommen und histologisch untersucht. Kontrolluntersuchungen werden am Nervus mentalis der gesunden Seite durchgeführt.

Eine Aufstellung der einzelnen Tiere enthält Tab. 1.

a) Haltung und Pflege

Die Tiere werden in Einzelkäfigen gehalten. Sie können sich Wasser und Trockenfutter nach Bedarf entnehmen. Als Futter dient Altromin^{R}-Mischfutter in folgender Zusammensetzung:

Rohprotein	20,00
Rohfaser	12,65
Asche	7,48
N-freie Extraktstoffe	48,02

Die Tiere der Gruppe III erhalten prophylaktisch am Operationstag und den beiden folgenden Tagen je 50 mg Achromycin in die Glutealregion i.m. injiziert. Vom 3. - 14. Tag werden als Schonkost frische, fein geriebene

Übersicht der Methodik

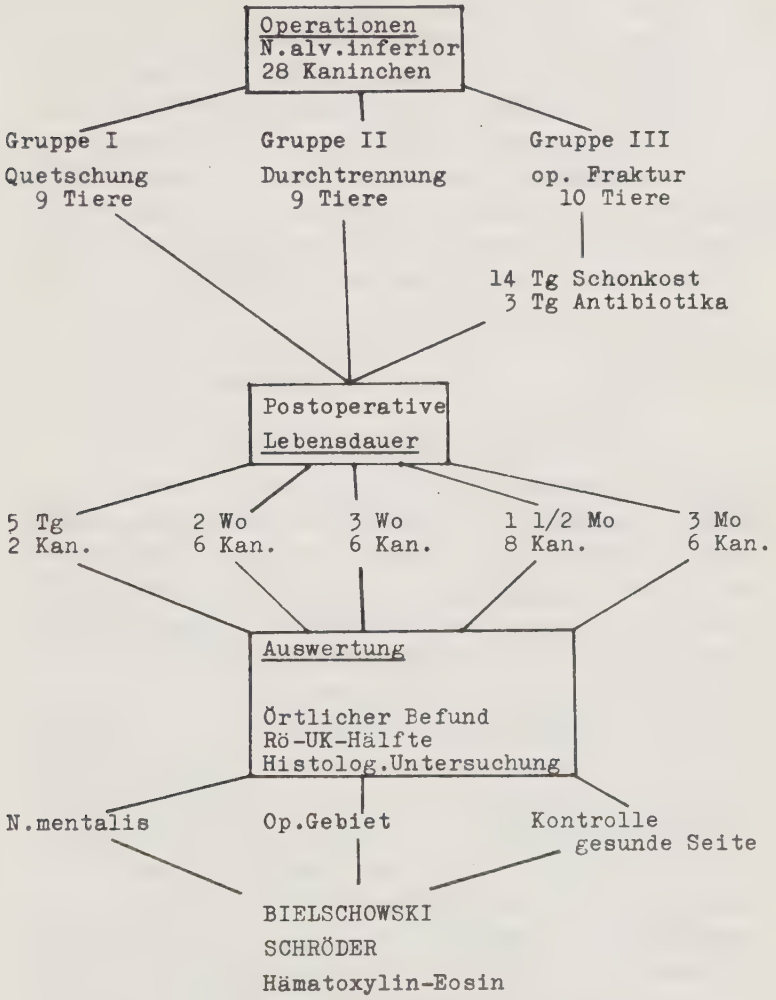

Abbildung: 7

Möhren, 3 mal täglich je 100g gegeben. Diese Menge reicht zur Erhaltung des Gewichtes aus. Zur Kontrolle werden die Tiere in den ersten 14 Tagen täglich gewogen und das Operationsgebiet untersucht. Eine leichte postoperative Schwellung tritt bei allen Tieren auf und geht meistens in den ersten 5 Tagen zurück.

Die Tiere der Gruppen II und I bekommen vom 3. Tag an Trockenfutter. Sie werden in der ersten Woche gleichfalls täglich untersucht. Es kommt zu keiner Komplikation. Die Nähte stoßen sich nach 4 - 8 Wochen von allein ab.

Die Einzelheiten der klinischen Beobachtung sind der Tab.1 zu entnehmen.

b) Die Anatomie des Kaninchenunterkiefers

Die beiden Kieferhälften sind im Bereich der Nagezähne durch eine Symphyse miteinander verbunden. Jede Kieferhälfte trägt jeweils einen Nagezahn, schräg nach vorne gerichtet, und 5 Seitenzähne. Die beiden ersten stehen gerade, die drei folgenden sind leicht mesial geneigt. Zwischen dem Nagezahn und den Seitenzähnen befindet sich ein etwa 1,5 - 2 cm langer zahnloser Abschnitt, in dem die besonders kräftig ausgebildete Wurzel des Nagezahnes horizontal verläuft. Die Wurzelspitzen der vorderen Seitenzähne liegen 2 - 3 mm über dem Unterkieferrand, die der hinteren Zähne liegen etwas höher. Der Canalis mandibularis verläuft unmittelbar unter den Wurzelspitzen dicht am Unterkieferrand entlang. Die Wurzelkanäle sind sehr weit, das Foramen apicale ist weit geöffnet und mündet praktisch in den Mandibularkanal. Das Foramen mentale liegt im oberen Drittel der Bukkalfläche, etwa 5 mm vor dem ersten Seitenzahn.

c) Beschreibung der Operationen

Vorbereitung:

Es wird eine intravenöse Narkose in die Ohrvene vorgenommen. Als Narkotikum dient Chloralose-Urethan in der Dosierung 1,4 ml/kg Körpergewicht. So wird eine flache aber sichere und lang anhaltende Narkose erreicht. Der Lidreflex und die Reaktion auf Schmerz bleiben erhalten.

Rezept des Narkotikums :

Rp.	α-Chloralose	4,0
	Äthyl-Urethan	25,0
	Aqua dest	ad 100,0

Das Narkotikum muß vor der Injektion erhitzt werden, um die Kristalle zu lösen.

Das Gebiet vom Mundwinkel über die Wange bis zum Ohr, vom Augenunterrand über die Wange, Unterkieferrand, Mundboden bis zum Unterkieferrand der anderen Seite wird mit der Schere kurz geschoren und mit einem Strontiumpräparat enthaart.

Rezept des Enthaarungsmittels:

Rp.	Strontiumsulfid	100,0
	Dextrin	30,0
	Talcum	70,0

Dieses Pulver wird mit Wasser zu einem Brei angerührt und mit einem Spatel aufgetragen. Einige Minuten später kann der Brei samt den Haaren abgeschabt werden. Der enthaarte Hautteil wird mit Dibromol desinfiziert und das Tier steril abgedeckt. Da die Tiere noch Reaktion auf Schmerz zeigen, wird im Operationsgebiet noch eine Infiltrationsanästhesie mit 1 - 2 ccm 2% Lidocain o.V. durchgeführt.

1. Gruppe I: Operative Freilegung und Quetschung des Nervus alveolaris inferior rechts; ausgeführt an den Tieren 69 - 71, 75 - 77, 81 - 83.

Am rechten Unterkieferrand vor dem Kieferwinkel wird ein etwa 3 cm langer Hautschnitt geführt und das Periost darunter geschlitzt. Häufig muß dabei die Arteria facialis durchtrennt werden. Die Blutstillung erfolgt durch Unterbindung. Nach Freilegung des Knochens wird der Mandibularkanal 5 - 10 mm vor dem Ansatz des Musculus masseter mit einem mittelgroßen Rosenbohrer vorsichtig eröffnet. Dann wird der Nervus alveolaris inferior mit einer ungeriffelten zahnärztlichen Pinzette gequetscht. Die Spitzenbreite beträgt 1 mm, der Quetschdruck 1,2 kp. Hierbei ist eine Axonotmesis zu erwarten. 5 mm mesial der eröffneten Stelle wird eine Drahtnaht zur Markierung gelegt. Nach Entfernung der Knochensplitter wird das Periost wieder über den Knochen gezogen und mit Catgut vernäht. Die äußere Haut wird mit Knopfnähten geschlossen.

2. Gruppe II: Operative Durchtrennung des Nervus alveolaris inferior rechts; durchgeführt bei den Tieren 72 - 74, 78 - 80, 84 - 86.

Schnitte und Freilegung der Mandibula wie oben. Die Mandibula wird dann 5 - 10 mm vor dem Ansatz des Musculus masseter vom unteren Rand her mit einer schmalen LINDEMANNfräse etwa 4 mm weit eingeschlitzt und auf diese Weise der am Unterkieferrande verlaufende Mandibularkanal mit Nerv und Gefäßen durchtrennt. 5 mm mesial von dieser Stelle wird eine Drahtnaht zur Markierung gelegt. Der Wundverschluß erfolgt wie bei Gruppe I.

3. Gruppe III: Operative Fraktur der Mandibula rechts; durchgeführt an den Tieren 61 - 68, 87, 88.

Schnittführung wie oben. Das Periost wird auf etwa 1,5 - 2 cm Länge bukkal und lingual vom Unterkieferrand her etwa 1 cm hoch abgeschoben. Im Bereich der Seitenzähne, etwa 5 mm vor dem Ansatz des Muskulus masseter,

Übersicht der Operationen, Lebensdauer und klinischen Befunde

Gruppe I (Quetschung)			Gruppe II (Durchtrennung)		
Tier	postop. Lebensd.	klin. Beob.	Tier	postop. Lebensd.	klin. Beob.
69	3 Mon.	o.B.	72	3 Mon.	o.B.
70	3 Mon.	o.B.	73	3 Mon.	o.B.
71	1 1/2Mo.	Schwellg. am U.K.Rand	74	1 1/2Mo.	o.B.
75	1 1/2Mo.	o.B.	78	1 1/2Mo.	Schwellg. im Mundboden
76	3 Wo.	o.B.	79	3 Wo.	o.B.
77	3 Wo.	o.B.	80	3 Wo.	o.B.
81	2 Wo.	o.B.	84	2 Wo.	o.B.
82	5 Tg.	o.B.	85	2 Wo.	o.B.
83	2 Wo.	o.B.	86	5 Tg.	o.B.

Gruppe III (Fraktur)

Tier	Stufe in mm	postop. Lebensdauer	klinische Beobachtungen
61	5	3 Mon.	o.B.
62	5	3 Mon.	in 1.u.2.Wo. Schwellung am U.K., kleiner werdend.
63	-3	1 1/2 Mon.	frißt schlecht
64	0	1 1/2 Mon.	Schwellung im Mundboden, 2 x 50 mg Achromycin zusätzl.
65	6	3 Wochen	kugelige Auftreibung am U.K.Rand
66	3	2 Wochen	Nahtdehiszenz
67	4	2 Wochen	9.-12.Tag schlechter Allgem.-zustand, Schwellung
68	4	3 Wochen	o.B.
87	5	1 1/2 Mon.	o.B.
88	5	1 1/2 Mon.	Schwellung im Mundboden, 2 x 50 mg Achromycin zusätzl.

Tabelle: 1

wird die Mandibula von bukkal und vom Unterrand her mit einer LINDEMANNfräse eingekerbt. Sie wird mit einer geraden Kronenschere samt Nerv und Gefäßen des Mandibularkanals durchtrennt. Das distale Fragment wird um etwa 5 mm nach cranial disloziert. In dieser Stellung wird die Fraktur durch eine Drahtnaht oberhalb des Mandibularkanals fixiert. Der Wundverschluß erfolgt wie oben.

Abweichungen hiervon bei
Tier 63: Da der Knochen bei der Durchtrennung schräg nach distal oben frakturierte, wurde das distale Fragment nach caudal disloziert und in dieser Stellung fixiert.
Tier 64: Bei der Durchtrennung sprang vom mesialen Fragment die bukkale Kompaktaschale ab. Daher wurde auf die Drahtnaht verzichtet.

d) Tötung und Sektion

Aus jeder Gruppe werden nach 2 Wochen, 3 Wochen, 1,1/2 Monaten und 3 Monaten je 2 Tiere getötet. Außerdem aus Gruppe II und III nach 5 Tagen je ein Tier, und aus Gruppe I nach 1 1/2 Monaten 2 Tiere getötet (Tab.1).

Die Tötung erfolgt durch Genickschlag. Zunächst wird der Nervus mentalis der operierten Seite herauspräpariert: Die rechte Wange wird einschließlich des Musculus masseter aufgeschnitten und die Haut über dem Unterkieferrand abpräpariert. Das Periost wird am Unterkieferrand geschlitzt, und die bukkale Fläche der Mandibula von caudal her freipräpariert. So ist der Nervus mentalis sicher am Foramen mentale aufzufinden. Ein 1 cm langes Stück wird entnommen und in 10% Formalin fixiert. Bei späteren Sektionen wird der Nerv, um ein Zusammenschnurren zu verhindern, beim Fixieren auf etwas Pappkarton gelegt, auf dem er ohne weiteres kleben bleibt.

Dann wird der Unterkiefer in der Mitte durchtrennt und die rechte Hälfte aus den Weichteilen herauspräpariert und exartikuliert. Zur Kontrolle wird bei mehreren Tieren auch der Nervus mentalis und die halbe Mandibula der nicht operierten Seite entnommen. Bei Gruppe II und III wird von der Unterkieferhälfte eine Röntgenaufnahme angefertigt. Nach der Fixation in 10% Formalin wird mit einer angeschärften Horico^{R}-Scheibe ein Blöckchen von 1,5 cm Länge und 1 cm Höhe, das das Operationsgebiet umfaßt, herausgeschnitten. Die Drahtnaht bzw. Drahtmarkierung wird entfernt.

e) Histologische Technik

Die Knochenpräparate werden in Formol-Essigsäure entkalkt (10% Formol, 10% Essigsäure). Der Fortschritt der Entkalkung wird mit Röntgenaufnahmen kontrolliert. Sie dauert je nach Dicke des Präparates 5 - 10 Tage.

Dehydrierung in der Alkoholreihe, Einbettung in Paraffin mit 20% Stearinzusatz in üblicher Technik.

Von den Präparaten des Nervus mentalis werden Längsschnitte angefertigt. Die Knochenpräparate werden in der Sagittalebene von bukkal her geschnitten, so daß der Nervus alveolaris inferior ebenfalls längs geschnitten wird.

Alle Schnitte werden nach drei Methoden gefärbt:

1. Imprägnierung nach BIELSCHOWSKI, zur Darstellung der Achsenzylinder.
2. Markscheidenbeizung nach SCHRÖDER, zur Darstellung der Markscheiden.
3. Hämatoxylin-Eosin Färbung zur Darstellung der SCHWANNschen Zellen.

III. Ergebnisse

a) Auswertung der histologischen Präparate der Gruppe I

aa) Nervus mentalis

Auf den nach 5 Tagen entnommenen histologischen Präparaten des Nervus mentalis ist der Beginn der WALLERschen Degeneration zu sehen. Auf den nach 14 Tagen entnommenen Präparaten ist diese in voller Ausprägung erkennbar, die Achsenzylinder und Markscheiden sind zerfallen, die SCHWANNschen Zellen vermehrt. Dies beweist also, daß die Quetschung mit der Pinzette eine Axonotmesis bewirkte. Auf den nach 3 Wochen entnommenen Präparaten sind Achsenzylinder und Markscheiden teilweise, nach 1 1/2 und 3 Monaten bereits wieder voll regeneriert. Die noch vermehrten SCHWANNschen Zellen sind Folgen der vorausgegangenen WALLERschen Degeneration.

bb) Verletzungsgebiet

Im Verletzungsgebiet ist der Nerv nach 5 Tagen an der gequetschten Stelle aufgetrieben, sein Bindegewebe aufgelockert (wohl unmittelbar durch das Trauma). Der bei der Eröffnung des Mandibulakanals gesetzte Knochendefekt ist deutlich erkennbar und ermöglicht eine genaue Lokalisation. Die Degeneration des Nervus alveolaris inferior hat eingesetzt. Nach 14 Tagen ist bereits der Beginn der Regeneration zu erkennen: Die Neurotisation (d.h. die Neubildung bzw. das Vorwachsen färberisch identifizierbarer Achsenzylinder) über den verletzten Bereich hinaus bis in den peripheren Stumpf ist bereits nachzuweisen.

An der in den HE-Präparaten gut zu beobachtenden Vermehrung der SCHWANNschen Kerne ist eine 3 - 4 mm weit reichende, retrograde Degeneration zu erkennen.

Gruppe I:

Histologisches Präparat des Nervus mentalis



Tier 81: Lebensdauer nach Quetschung: 2 Wochen

Der Nerv ist degeneriert, die Achsenzylinder sind zerfallen.

Färbung nach BIELSCHOWSKI

Vergrößerung: 1000 x

Abbildung: 8

Gruppe I:

Histologisches Präparat des Nervus mentalis



Tier 71: Lebensdauer nach Quetschung: 1 1/2 Monate

Die Regeneration des Nerven ist erfolgt, die neugebildeten Achsenzylinder erscheinen als feine, durchgehende, tiefschwarze Linien.

Färbung nach BIELSCHOWSKI

Vergrößerung: 1000 x

Abbildung: 9

Gruppe I:

Histologisches Präparat der Operationsstelle

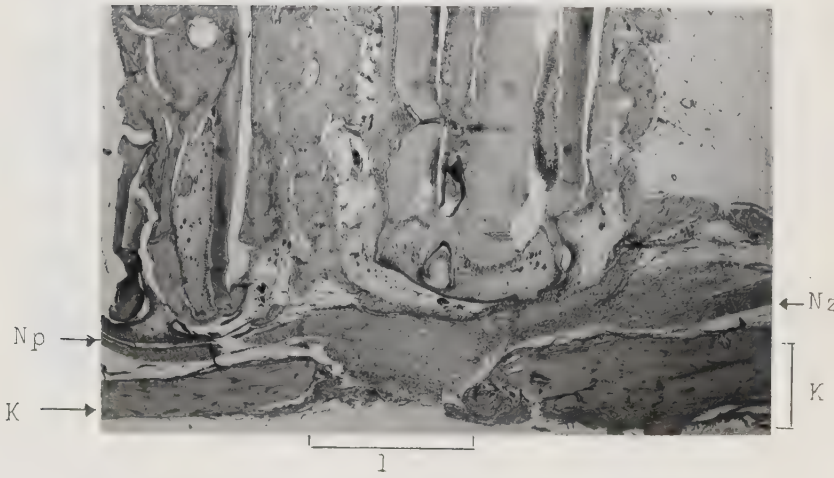

Tier 81: Lebensdauer nach Quetschung: 2 Wochen

Der bei der Operation gesetzte Knochendefekt (l) ist deutlich zu erkennen. Der Nerv ist an der Quetschungsstelle aufgetrieben.

Färbung: Hämatoxylin-Eosin

Vergrößerung: 10 x

Np = N. alv. inf., peripherer Stumpf
Nz = N. alv. inf., zentraler Stumpf
K = Kompaktaschale
l = Knochendefekt und Quetschungsstelle

Abbildung: 10

Histologisches Präparat der Operationsstelle

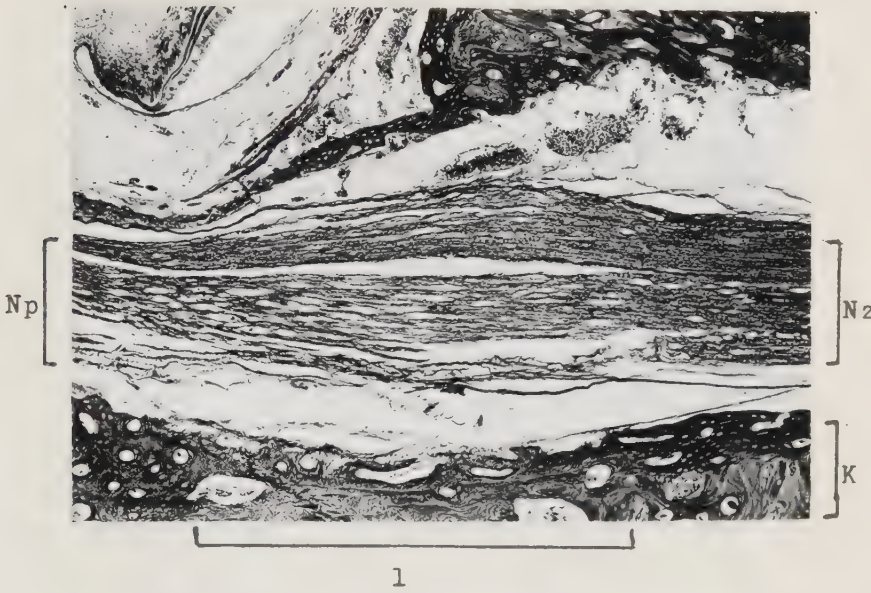

Tier 71: Lebensdauer nach Quetschung: 1 1/2 Monate

Der Knochendefekt (l) ist vollständig verheilt. Der Nerv ist regeneriert und an der Quetschungsstelle (l) noch aufgetrieben.

Färbung nach BIELSCHOWSKI

Vergrößerung: 40 x

Np = N. alv. inf., peripherer Stumpf
Nz = N. alv. inf., zentraler Stumpf
K = Kompaktaschale
l = Knochendefekt (verheilt), Quetschungsstelle

Abbildung: 11

Die Vermehrung der SCHWANNschen Zellen ist hierfür ein sicheres Kriterium, da der Zerfall der Achsenzylinder nach 5 Tagen erst begonnen hat, nach 14 Tagen aber die Neurotisation bereits eingesetzt hat. Nach 1 1/2 Monaten ist der Nerv wieder vollständig in allen Fällen regeneriert, ebenso in den nach 3 Monaten entnommenen Präparaten. Der Knochendefekt verheilt durch Kallusbildung im Laufe von 1 1/2 - 3 Monaten knöchern und vollständig, ohne daß es zur Verengung des Canalis mandibularis kommt.

b) Ergebnisse der Gruppe II (Durchtrennung des Nervus alveolaris inferior bei erhaltener Kontinuität der Mandibula)

1. Röntgenologisch:

Die Röntgenaufnahmen zeigen folgendes: Auf den nach bis zu 3 Wochen entnommenen Präparaten ist die mit der LINDEMANNfräse gesetzte Einkerbung gut zu erkennen. Als Orientierung dient die etwa 5 mm mesial davon gesetzte Drahtnaht. Nach 1 1/2 und 3 Monaten ist die Kerbe bereits röntgenologisch wieder vollkommen verheilt. Die Kontur des Unterkieferrandes verläuft glatt ohne Unterbrechung oder Aufhellung. Über Veränderungen des Canalis mandibularis lassen sich aus den Aufnahmen keine Aussagen machen.

2. Auswertung der histologischen Präparate:

aa) Nervus mentalis

Die Präparate des Nervus mentalis bieten das Bild der WALLERschen Degeneration: Der Zerfall der Markscheide ist bereits nach 5 Tagen erkennbar, die Auflösung der Achsenzylinder ist im 1. Stadium. Nach 14 Tagen hat die Proliferation der SCHWANNschen Zellen eingesetzt. Nach 3 Wochen ist, im Gegensatz zu den Präparaten des Quetschungstyps, noch keine Rege-

Gruppe II:

Histologisches Präparat der Operationsstelle

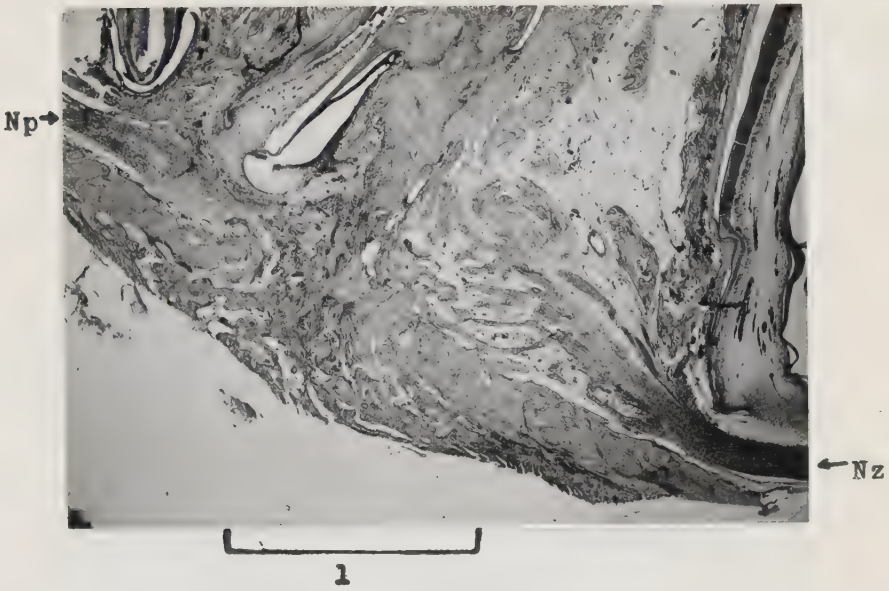

Tier 84: Lebensdauer nach Durchtrennung des Nervus alveolaris inferior: 2 Wochen

Die beiden Stümpfe des durchtrennten Nerven (Np, Nz) strahlen ins Kallusgewebe (1) ein.

Fä-bung: Hämatoxylin-Eosin

Vergrößerung: 10 x

Np = N. alv. inf., peripherer Stumpf
Nz = N. alv. inf., zentraler Stumpf

Abbildung: 12

Gruppe II:

Histologisches Präparat der Operationsstelle

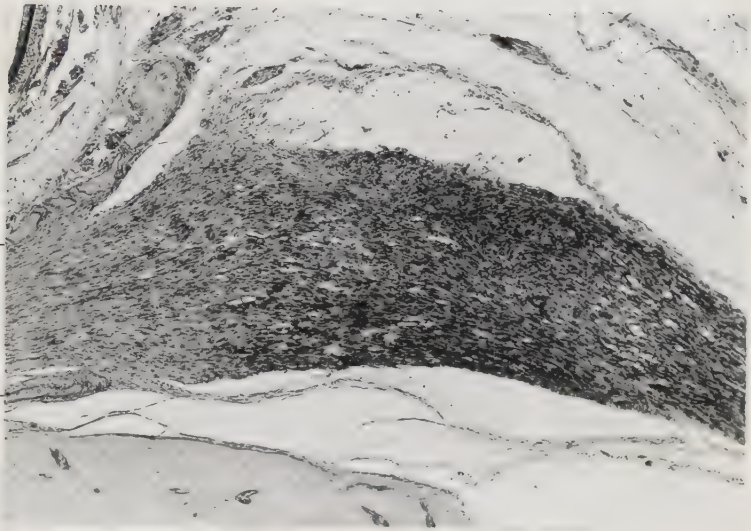

Tier 74: Lebensdauer nach Durchtrennung des Nervus alveolaris inferior: 1 1/2 Monate

Das Präparat zeigt die Durchtrennungsstelle des Nerven im Sagittalschnitt. Die Stümpfe haben sich wieder vereinigt, der Nerv ist regeneriert, allerdings an der Verletzungsstelle noch aufgetrieben.

Färbung nach BIELSCHOWSKI

Vergrößerung: 40 x

Np = N. alv. inf., peripherer Stumpf
Nz = N. alv. inf., zentraler Stumpf

Abbildung: 13

neration zu erkennen. Nach 1 1/2 Monaten ist eine teilweise Regeneration zu verzeichnen. Auf beiden nach 3 Monaten entnommenen Präparaten ist die Regeneration der Achsenzylinder wie der Markscheiden zu erkennen. Bei Tier 72 scheint das Regenerationsergebnis minderwertig zu sein: Die Achsenzylinder sind feiner und verlaufen unregelmäßiger als im unverletzten Nerven.

bb) Operationsgebiet

Die Präparate des Operationsgebietes zeigen folgendes: Die Einkerbung am Unterkieferrand und die erfolgte totale Durchtrennung des Nervus alveolaris inferior sind deutlich zu sehen. In dem Defekt und der mitverletzten Umgebung sind (am Präparat nach 5 Tagen) zahlreiche Erythrozyten, ein zellreiches Infiltrat und lockeres ungeordnetes Bindegewebe zu erkennen. Nach 14 Tagen hat bereits die Kallusbildung eingesetzt. Der Defekt wie der Raum zwischen den beiden Stümpfen von jungem Bindegewebe erfüllt. Die retrograde Degeneration ist, wie an der Vermehrung der SCHWANNschen Zellen zu erkennen, 6 - 8 mm nach zentral fortgeschritten. In den Defekt hinein wuchern sowohl aus dem zentralen als auch aus dem peripheren Stumpf die HANKE-BÜNGNERschen Bänder. Sie unterscheiden sich färberisch nicht von den neugebildeten Bindegewebsfasern und verlieren sich so in dem neugebildeten Narbengewebe, das sie mit aufbauen. Von 1 1/2 Monaten ab ist die Neurotisation dieses Narbengewebes an den nach BIELSCHOWSKI gefärbten Präparaten zu erkennen. Der vorläufige Kallus ist bereits verkalkt. Nach 3 Monaten hat die Neurotisation den peripheren Stumpf erreicht, der Defekt im Nerven ist überbrückt. Aus dem vorläufigen Kallus hat sich der endgültige gebildet, und der Canalis mandibularis ist wieder hergestellt. Er ist durch die leicht überschießende Kallusbildung etwas verengt.

Ergebnisse nach Quetschung:

Tier	postop. Lebensd.	Regen.d. N.ment.	Regeneration u. Heilung im Operationsgebiet
82	5 Tg.	-	Beginnende WALLERsche Degen.
81	2 Wo.	-	Bis zur Quetschungsstelle
83	2 Wo.	-	bereits neurotisiert.
76	3 Wo.	(+)	Quetschungsstelle bereits
77	3 Wo.	(+)	neurotisiert.
75	1 1/2Mon	+	Defekt noch nicht knöchern verheilt;Neurotisation vollst.
71	1 1/2Mon	+	Nerv vollständig neurotisiert; Defekt knöchern verheilt.
69	3 Mon.	+	
70	3 Mon.	+	

\- = N.ment. nicht regeneriert
(+)= N.ment. unvollständig regen.
\+ = N.ment. vollständig regen.

Tabelle: 2

Ergebnisse nach Durchtrennung:

Tier	postop. Lebensd.	Regen.d. N.ment.	Rö.[x)]	Regen. u. Heilung im Operationsgebiet
86	5 Tg.	-	-	Zellreiches Infiltrat
84	2 Wo.	-	-	Aussprossen der HANKE-
85	2 Wo.	-	-	BÜNGNERschen Bänder v.
79	3 Wo.	-	-	periph.u.zentr.Stumpf
80	3 Wo.	-	-	ins Narbengewebe
74	1 1/2Mon	(+)	+	Noch unvollst. Neurotisation d. Narbengewebes
78	1 1/2Mon	(+)	+	
72	3 Mon.	(+)	+	Schlechte Neurotisation des Narbengewebes
73	3 Mon.	+	+	Gute Neurotisation des Narbengewebes

x) + = Defekt röntgenologisch geschlossen
\- = Defekt röntgenologisch nicht geschlossen

Tabelle: 3

c) Ergebnisse der Gruppe III (Fraktur des Unterkiefers mit Durchtrennung des Nervus alveolaris inferior)

1. Sektionsbefund:

Wie bei allen anderen Sektionsbefunden konnten keine atrophischen Erscheinungen im Ausbreitungsgebiet des Nervus alveolaris inferior beobachtet werden. Bei Tier 61 war durch Verschiebung der Bißlage eine progene Verzahnung der Frontzähne eingetreten; dadurch verloren die beiden unteren Frontzähne ihre Antagonisten und waren bei der Tötung etwa 1 cm verlängert. Klinisch fest war die Fraktur bei den Tieren 61 (3 Monate), 64 und 87 (beide 1 1/2 Monate). Bei etwa der Hälfte der Tiere konnten Infektionen und Abszeßbildung beobachtet werden: Bei den Tieren 63, 65 88 handelte es sich um subperiostale Abszesse am Unterkieferrand, die auf eine Infektion im Bruchspalt schließen lassen. Bei den Tieren 61, 67 handlte es sich um kleine subkutane Abszesse, die wohl durch Wundinfektionen hervorgerufen waren. Eine Zusammenstellung der Ergebnisse zeigt Tab.4.

2. Röntgenologisch:

Die Röntgenaufnahmen der exstirpierten Unterkieferhälften zeigen folgendes: Die Dislokation ist auf allen Aufnahmen zu erkennen (mit Ausnahme von Tier 64 wegen eines Defektbruches keine Fixation durch Drahtnaht möglich, Heilung ohne Dislokation). Auf den Aufnahmen von nach 14 Tagen (66, 67) bzw. 3 Wochen (65, 68) entnommenen Präparaten ist in allen Fällen der Frakturspalt noch zu erkennen. Die Stufe in der Zahnreihe hat sich noch nicht ausgeglichen. Die Aufnahme von Tier 65 zeigt den Weichteilschatten eines Abszesses am Unterkieferrand im Frakturbereich. Die nach 1 1/2 Monaten getöteten Tiere 63, 64, 87, 88 zeigen, entsprechend dem Sektionsbefund, Unterschiede: Bei den

Gruppe III:

Röntgenaufnahme des Unterkiefers nach Sektion

1

Tier 66: Lebensdauer nach Fraktur: 2 Wochen

Frakturspalt und Dislokation sind zu erkennen

Natürliche Größe

1 = Frakturspalt

Abbildung: 14

Gruppe III:

Röntgenaufnahme des Unterkiefers nach Sektion

↑
1

Tier 87: Lebensdauer nach Fraktur: 1 1/2 Monate

Die Fraktur ist geheilt, die Stufe in der Zahnreihe hat sich wieder ausgeglichen. Am unteren Rand des Unterkiefers ist die abgerundete Stufe der Dislokation zu erkennen.

Natürliche Größe

1 = Frakturspalt (geschlossen)

Abbildung: 15

Gruppe III:

Röntgenaufnahme des Unterkiefers nach Sektion

1

Tier 88: Lebensdauer nach Fraktur: 1 1/2 Monate

Es hat sich eine Pseudarthrose gebildet. Die Bruchenden sind dehisziert. Im Bereich der Drahtnaht liegt eine Knochenauflösung vor. Der Weichteilschatten am Unterkieferrand wird durch einen subperiostalen Abszeß verursacht.

Natürliche Größe

1 = Frakturspalt (Pseudarthrose)

Abbildung: 16

Tieren 64 und 87 ist der Bruchspalt röntgenologisch geschlossen, bei 63 und 88 dagegen nicht. Mit Ausnahme von 88 hat sich die Stufe in der Okklusionsebene wieder ausgeglichen; diese Aufnahme zeigt ferner den Weichteilschatten eines Abszesses am Unterkieferrand.

Bei Tier 62 (3 Monate) ist der Frakturspalt zwar nicht mehr in seiner ganzen Länge zu verfolgen, doch ist der Unterkieferrand etwa 4 mm tief eingekerbt; die Konturen sind abgerundet. Bei Tier 61 ist der Bruchspalt geschlossen. Die Fragmente sind stark gegeneinander gekippt. Hier erschwert die stark überschießende Kallusbildung die Orientierung.

3. Auswertung der histologischen Präparate

aa) Nervus mentalis

Bei den nach 2 und 3 Wochen getöteten Tieren ist der Nervus mentalis degeneriert. Bei Tier 87 (1 1/2 Monate) und 61 (3 Monate) war der Nervus mentalis bereits regeneriert. Die Kiefer dieser Tiere waren bei der Tötung klinisch fest verheilt. Tier 88 (1 1/2 Monate) und Tier 62 (3 Monate) zeigen keine Regeneration des Nervus mentalis. Hier lag Mobilität der Fragmente vor.

bb) Operationsgebiet

An den nach 2 und 3 Wochen postoperativer Lebensdauer entnommenen Präparaten sind Bruchspalt und Dislokation klar zu erkennen. Zellreiche Proliferation der HANKE-BÜNGNERschen Bänder bzw. des -histologisch nicht unterscheidbaren- Nervbindegewebes gehen vom zentralen und peripheren Stumpf aus; bei Tier 67 mehr vom zentralen, bei Tier 65 und 66 mehr vom peripheren Stumpf. Der Frakturspalt ist von lockerem, neugebildetem Bindegewebe erfüllt, das bereits den bindegewebigen Kallus darstellt. Es zeigt sich, wie die Dislokation die Vereinigung der Stümpfe behindert: Bei Tier 68 (3 Wochen)

Gruppe III:

Histologisches Präparat der Operationsstelle

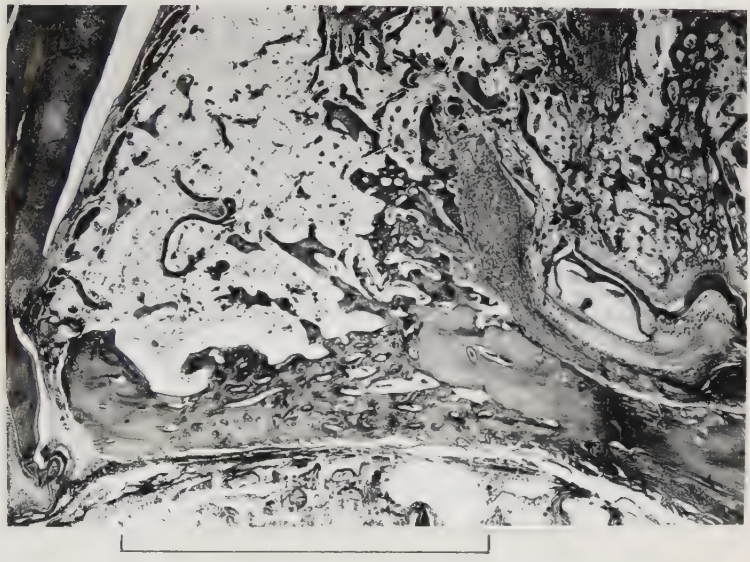

Tier 87: Lebensdauer nach Fraktur: 1 1/2 Monate

Die Fraktur ist verheilt. Rechts im Bild (Nz) erkennt man den in das Narbengewebe einstrahlenden Nerven.

Färbung nach BIELSCHOWSKI

Vergrößerung: 10 x

Nz = N. alv. inf., zentraler Stumpf
K = Kompaktaschale
l = Frakturbereich mit Kallus

Abbildung: 17

versperrt die Lamina interna einer Alveole die Öffnung des zentral der Fraktur gelegenen Canalis mandibularis. Wenn keine Heilungsstörung erfolgt, ist die Fraktur nach 1 1/2 Monaten bzw. 3 Monaten postoperativer Lebensdauer klinisch fest verheilt. Entsprechend ist im histologischen Präparat die Überbrückung des Frakturspaltes durch neugebildeten Knochen erkennbar.(Tier 61, 64, 87). Bei Tier 64 liegt ein abgestorbener Knochensplitter okklusalwärts im Frakturspalt; es bestehen jedoch keine Anzeichen für eine Infektion. Eine Neubildung des Canalis mandibularis ist nicht zu beobachten. Durch die unsichere Fixation in vertikal dislozierter trat zusätzlich eine Dislokation in der Transversalen und eine Abknickung ein. Daher war es unmöglich, den gesamten Verlauf des Canalis mandibularis in einer Schnittebene darzustellen. Der Nervus alveolaris inferior ist, soweit verfolgbar, regeneriert. Die Vermehrung der SCHWANNschen Zellen im zentralen Stumpf zeugt von der vorher abgelaufenen retrograden Degeneration. Diese erstreckte sich bis zum Rande des Präparates, also mindestens 5 - 7 mm nach zentral. Bei den Tieren 62, 63, 88 trat eine Bruchspaltosteomyelitis ein. Der Bruchspalt ist auf etwa 5 mm erweitert. Es kommt zu Abszessen mit Sequestrierungen. Ein wellig angeordnetes, zellreiches Bindegewebe bildet als Membran die Grenze zum umgebenden Gewebe. Bei Tier 63 (1 1/2 Monate) ist der Abszeß in den peripherwärts gelegenen Canalis mandibularis eingedrungen. Eine Regeneration des Nervus alveolaris inferior ist nur im proximalen Stumpf zu beobachten. Bei Tier 62 (3 Monate) endet sie an der Abszeßmembran, bei Tier 63 (1 1/2 Monate) ereicht sie diese nicht einmal.
Eine Zusammenstellung der Ergebnisse zeigt Tab.4.

Ergebnisse nach Fraktur:

Tier	postop. Lebensd.	Sekt.-Bef. klin. fest	Sekt.-Bef. Inf.[1]	Rö.-Befund Lokalisat.[2]	Rö.-Befund Frakt.spalt[3]	Regen.d. N.ment.[4]
66	2 Wochen	-	+	2	-	-
67	2 Wochen	-	(-)	3	-	0
65	3 Wochen	-	+	3-4	-	0
68	3 Wochen	-	(-)	2-3	-	-
63	1 1/2 Mon	-	+	4	-	0
64	1 1/2 Mon	+	-	---	+	0
87	1 1/2 Mon	+	-	---	+	+
88	1 1/2 Mon	-	+	3	-	-
61	3 Mon	+	(-)	---	+	+
62	3 Mon	-	+	3-4	-	-

1) + = Subperiostaler Abszeß
- = Keine Infektion
(-)= Oberflächliche Infektion

2) Lokalisation des Frakturspaltes, soweit dieser noch röntgenologisch sichtbar.

3) + = Frakturspalt röntgenologisch geschlossen
- = Frakturspalt röntgenologisch nicht geschlossen

4) + = Nervus mentalis ist regeneriert
- = Nervus mentalis ist nicht regeneriert
0 = Eine Beurteilung des Nervus mentalis war durch einen Fehler in der histologischen Bearbeitung nicht möglich.

Tabelle: 4

d) Zusammenfassung der Ergebnisse

Gruppe I: (Quetschung des Nervus alveolaris inferior)
Die nach 5 Tagen entnommenen Präparate des Nervus mentalis zeigen den Beginn der WALLERschen Degeneration. Nach 14 Tagen ist diese in voller Ausprägung zu beobachten. Auf den nach 3 Wochen entnommenen Präparaten ist bereits eine teilweise Regeneration sichtbar, nach 1 1/2 bis 3 Monaten ist der Nervus mentalis wieder vollständig regeneriert.
Im Verletzungsbereich ist der gequetschte Nerv anfänglich (nach 5 Tagen) aufgetrieben, nach 14 Tagen hat die Regeneration bereits begonnen und ist bis in den peripheren Teil hinein fortgeschritten. In 1 1/2 bis 3 Monaten verheilt der bei der Eröffnung des Mandibularkanals gesetzte Defekt knöchern und vollständig ohne Verengung des Canalis mandibularis.

Gruppe II: (Durchtrennung des Nervus alveolaris inferior bei erhaltener Kontinuität der Mandibula)
Röntgenologisch ist die mit der LINDEMANNfräse am Unterkieferrand gesetzte Kerbe nach 1 1/2 bzw. 3 Monaten wieder knöchern verheilt. Über den Canalis mandibularis sind auf Grund der Aufnahmen keine Aussagen zu machen.
Die histologischen Präparate des Nervus mentalis zeigen nach 5 Tagen den Beginn nach 14 Tagen und 3 Wochen das Vollbild der WALLERschen Degeneration. Nach 1 1/2 Monaten ist die beginnende Regeneration zu beobachten. Innerhalb von 3 Monaten ist der Nervus mentalis regeneriert, die Qualität der Regeneration ist allerdings unterschiedlich.
Die Präparate des Operationsgebietes zeigen nach 5 Tagen den Knochendefekt. Darin befindet sich lockeres, zellig infiltriertes Bindegewebe. Nach 14 Tagen ist ein bindegewebiger Kallus zu beobachten, der

nach 1 1/2 Monaten bereits verkalkt ist. Die retrograde Degeneration reicht etwa 6-8 mm weit nach zentral. Die nach 14 Tagen zu beobachtenden aus dem zentralen und distalen Stumpf aussprossenden HANKE-BÜNGNERschen Bänder verlieren sich ins Narbengewebe. Die ihnen folgende Neurotisation (d.h. das Vordringen der Achsenzylinder) ist von 1 1/2 Monaten an zu erkennen, nach 3 Monaten hat sie den peripheren Stumpf erreicht. In dieser Zeit hat sich der Canalis mandibularis wieder gebildet, allerdings ist er durch Kallusbildung leicht verengt.

Gruppe III: (Fraktur des Unterkiefers mit Durchtrennung des Nervus alveolaris inferior)
Bei der Sektion werden keine trophischen Störungen beobachtet. Die nach 14 Tagen und 3 Wochen getöteten Tiere zeigen in allen Fällen einen noch mobilen Unterkiefer. Bei der Hälfte der nach 1 1/2 und 3 Monaten getöteten Tiere ist der Unterkiefer klinisch fest verheilt. Es besteht keine oder nur oberflächliche Infektion. Bei der anderen Hälfte sind Pseudarthrosen aufgetreten. Im Frakturbereich befinden sich subperiostale Abszesse.
Röntgenologisch zeigt sich ein knöcherner Schluß des Frakturspaltes bei den Tieren, wo die Mandibula auch bei der Sektion klinisch fest war. Die Stufe in der Okklusion hat sich meist innerhalb von 1 1/2 Monaten wieder ausgeglichen.
Das histologische Präparat des Nervus mentalis zeigt bei den nach 2 bzw. 3 Wochen getöteten Tieren die WALLERsche Degeneration. Bei den nach 1 1/2 und 3 Monaten getöteten Tieren ist in den Fällen, wo eine Bruchheilung eintrat, eine Regeneration des Nervus mentalis zu beobachten; in den Fällen der Pseudarthrosenbildung dagegen nicht.

Auf den Präparaten des Operationsgebietes sind nach 2 und 3 Wochen Stufe und Frakturspalt gut zu erkennen. Dieser ist von jungem Bindegewebe erfüllt, in das die HANKE-BÜNGNERschen Bänder von beiden Stümpfen her einwachsen. Die Dislokation behindert die Vereinigung der Stümpfe. Nach 1 1/2 bzw. 3 Monaten ist in den Fällen der Bruchheilung die knöcherne Überbrückung des Frakturspaltes zu erkennen. Der Nervus alveolaris inferior ist regeneriert, jedoch ist der Verlauf der Regeneration bis zum peripheren Stumpf aus technischen Gründen nicht zu beobachten. In den Fällen der Pseudarthrosenbildung hat sich eine Osteomyelitis abgespielt. Es kommt zu Abszeßbildung und Sequestrierung. Bei einigen Tieren zeigt der proximale Stumpf Ansätze zur Regeneration, diese überwindet die Abszeßmembran jedoch nicht.

IV. Besprechung der Ergebnisse

a) Regenerationsdauer

Die gefundene Regenerationsdauer stimmt mit den klinisch und experimentell gefundenen Werten anderer Autoren (Abb.6) überein. Wie die Ausmessung des histologischen Präparates ergibt, sind nach Durchtrennung und Dislokation des Nerven etwa 0,5-1cm Narbengewebe durch die auswachsenden Fasern zu überwinden. Bei einer Wachstumsgeschwindigkeit von 0,1 - 0,2 mm/Tag dauert dies also rund 50 Tage. Die etwa 2 cm lange Strecke im degenerierten Stumpf bis zum Nervus mentalis erfordert bei etwa 3 mm/Tag weitere 7 Tage. Nach rund 2 Monaten ist also eine Regeneration nach Durchtrennung zu erwarten. Die Regenerationsdauer wird im Wesentlichen bestimmt durch die Dicke des zu überwindenden Narbengewebes. Diese ist von der Schwere der an Nerv und umgebenden Gewebe gesetzten Verletzung abhängig. Weitere mitbestimmende Faktoren sind das Alter der Tiere und der allgemeine Gesundheitszustand nach der Operation. So ist eine breite Streuung der Regenerationsdauer zu erwarten.

Sie zeigte sich bei unseren Experimenten z.B. darin: Bei der Durchtrennung des Nerven ohne Fraktur konnte nach 1,5 Monaten erst die beginnende Regeneration des Nervus mentalis beobachtet werden; nach Durchtrennung mit operativer Fraktur und Dislokation ist die Regeneration des Nervus mentalis innerhalb dieser Zeit in einem Fall bereits eingetreten.

Nach Quetschung des Nerven verläuft die Regeneration wesentlich schneller, da die aussprossenden Fasern durch das erhaltene Nervbindegewebe geführt werden. So ist nach 2 Wochen die vollständige Neurotisation des gequetschten Bereiches zu erkennen. Nach 3 - 4 Wo-

chen wäre demnach die Regeneration des Nervus mentalis zu erwarten, deren Beginn auf den nach 3 Wochen postoperativer Lebensdauer entnommenen Präparaten zu beobachten ist. Nach 1 1/2 Monaten ist die Regeneration bereits vollständig.

b) Die Qualität der Regeneration

Über die Qualität der erfolgten Regeneration sind auf Grund der histologischen Präparate nur ungenaue Angaben möglich. Ein ungefähres Kriterium sind die Dichte der Neurotisation im regenerierten Nervus mentalis und die Zahl der in den peripheren Stumpf einwachsenden Achsenzylinder. Jedoch sind auf Grund dessen in unseren histologischen Präparaten keine exakten quantitativen Angaben möglich. Die letztlich entscheidende funktionelle Prüfung der Sensibilität stößt im Tierexperiment auf erhebliche methodische Schwierigkeiten.

Nach Quetschung des Nerven (Gruppe I) ergab sich das beste Resultat. Die Bindegewebshüllen des Nerven (Abb.2) waren erhalten geblieben, nur die Fasern selbst wurden durchtrennt (Axonotmesis). So fand jede Faser ihre alte Endoneuralscheide wieder. Nach Durchtrennung des Nerven (Gruppe II) und besonders bei gleichzeitiger Fraktur und Dislokation der Mandibula (Gruppe III) war das Ergebnis schlechter, da ein Teil der Fasern ins Narbengewebe abirrte und den peripheren Stumpf nicht erreichte.

c) Die Beeinflussung durch das umgebende Gewebe

Das junge Bindegewebe ist das optimale und physiologische Medium, in dem die von beiden Stümpfen aussprossenden HANKE-BÜNGNERschen Bänder vorwachsen und sich vereinigen (BOEKE, HILLER; s.S.18). Bei unseren Operationen stellte der sich ausbildende bindegewebige Kallus dieses Medium dar. Das junge Kallusgewebe ist

locker genug, um ein Vordringen der HANKE-BÜNGNERschen Bänder zu ermöglichen. Andererseits ist es ungerichtet und wirr strukturiert, so daß es nicht in der Lage ist, die vorwachsenden HANKE-BÜNGNERschen Bänder zu führen. Hierdurch irren diese in großer Zahl ab. Innerhalb des Kallusgewebes sind die HANKE-BÜNGNERschen Bänder, das mit ihnen aussprossende Nervbindegewebe und die Bindegewebsfasern des Kallus nicht sicher zu unterscheiden. Die HANKE-BÜNGNERschen Bänder werden aber durch die in ihnen vorwachsenden Achsenzylinder neurotisiert und so für die färberische Darstellung markiert.

Ein weiteres Hindernis im Falle der ungestörten Bruchheilung stellt die Dislokation dar. Einerseits vergrößert sie die im Narbengewebe zu überwindende Strecke, andererseits können sich knöcherne Barrieren vor die Öffnung des Canalis mandibularis schieben, die die aussprossenden HANKE-BÜNGNERschen Bänder behindern und aus ihrer Richtung bringen. Nach unseren Befunden wird durch die Dislokation die Qualität der Regeneration verringert, ihre Dauer jedoch nicht wesentlich verlängert. Angesichts der breiten Streuung der Regenerationszeiten und der relativ geringen Anzahl der Tiere gleicher postoperativer Lebensdauer ist die Aussagekraft dieser Beobachtung gering.

Es bildet sich also ein bindegewebiger, bereits von den HANKE-BÜNGNERschen Bändern durchwachsener Kallus, der gleichzeitig neurotisiert und verkalkt wird. Nach unseren Versuchen spielt sich dieser Vorgang etwa zwischen dem 1. und 2. Monat nach der Verletzung ab. Neurotisation und Verkalkung stören sich gegenseitig nicht. Der knöcherne Kallus ist nach unseren Befunden kein Hindernis für die Regeneration.

Nach Einkerbung des Unterkieferrandes mit Durchtrennung des Nerven (Gruppe II) konnte innerhalb von 3 Monaten die Neubildung des Canalis mandibularis beobachtet

werden. Dieser kann durch überschießende Kallusbildung leicht verengt werden. Es sieht so aus, als ob dieser Vorgang den Nerven kaum beeinträchtigt. Nach unseren Präparaten scheint das Endergebnis mehr durch Achsenzylinder, die sich im Narbengewebe verirren oder es nicht zu durchdringen vermögen, als durch Verengung des Kanales durch überschießende Kallusbildung bestimmt zu sein.

Nach Fraktur der Mandibula mit Dislokation (Gruppe III) war innerhalb der Versuchszeit von 3 Monaten keine Neubildung des Canalis mandibularis nachweisbar. Die Regeneration des Nerven war nur bis in den Kallus hinein, aber nicht durch ihn hindurch bis in den peripheren Stumpf zu verfolgen, da es nicht möglich war, den zentralen und peripheren Stumpf in einer Schnittebene zu treffen. Die Regeneration des Nervus mentalis beweist jedoch, daß eine solche Regeneration stattgefunden hat. Ob es als Endergebnis zu einer Neubildung des Canalis mandibularis mit dem darin liegenden Gefäß-Nervenstrang kommt, kann nach unseren Versuchen nicht beantwortet werden.

Die Quetschung des Nervus alveolaris inferior (Gruppe I) bewirkte eine Axonotmesis, die bindegewebigen Hüllen blieben also erhalten. Die Regeneration spielt sich deshalb innerhalb des Nerven selbst ab, isoliert vom umgebenden Gewebe.

Bei einigen Tieren der Gruppe III waren Pseudarthrosen mit Osteomyelitis aufgetreten. Der Abszeß bildete ein unüberwindliches Hindernis für die Regeneration. Außerdem schädigte die Infektion den Nerven so, daß bei einem Tier auch im proximalen Stumpf keine Regeneration im Bereich der retrograden Degeneration erfolgte. Hat sich eine Pseudarthrose entwickelt, so werden die Bruchflächen der Fragmente von derbem Bindegewebe umhüllt, das den Canalis mandibularis ver-

schließt und die Vereinigung des Nerven verhindert.

d) Klinische Rückschlüsse

Nach unseren Ergebnissen ist in den Fällen, bei denen neben der Unterkieferfraktur nur eine Quetschung des Nervus alveolaris inferior vorliegt, mit einer schnellen und vollständigen Rückkehr der Sensibilität zu rechnen. Eine reversible Funktionsstörung im Sinne einer Commotio nervi oder Axopraxie wird sich in kurzer Zeit zurückbilden (s.S.9). Die sich davon klinisch nur in der Heilungsdauer unterscheidende Axonotmesis wurde von uns experimentell gesetzt (Gruppe I). Die Regeneration nach Axonotmesis dürfte bei Menschen wegen der längeren zu regenerierenden Strecke länger dauern als in unserem Experiment. Wurde bei einer Fraktur des Unterkiefers der Nervus alveolaris inferior zerrissen, so hängen Sicherheit und Güte der Regeneration wesentlich von der exakten Reposition und Ruhigstellung ab. In unseren Experimenten (Gruppe III) betrug die Stufe 3 - 5 mm, sie erschwerte die Regeneration schon beträchtlich. Eine noch größere Stufe kann die Regeneration überhaupt in Frage stellen. Da die Kallusbildung stark variiert und von Tierart, individueller Konstitution und der Versorgung der Fraktur abhängt, kann in dieser Hinsicht aus unseren Experimenten nur mit großer Zurückhaltung auf die Verhältnisse beim Menschen geschlossen werden.

Eine ungestörte Frakturheilung ist eine wesentliche Voraussetzung für die Regeneration des Nervus alveolaris inferior. Eine rechtzeitige und genaue Reposition der Fragmente, eine sichere Fixation sowie Prophylaxe bzw. rechtzeitige Bekämpfung infektiöser Komplikationen sind die wichtigsten Voraussetzungen für die Heilung der Fraktur wie für die Regeneration des Nervus alveolaris inferior. Eine besondere Therapie

dieses Nerven bei Frakturen des Unterkiefers ist im Gegensatz zu Verletzungen anderer peripherer Nerven nicht erforderlich und auch nicht möglich.

e) Vergleich mit Arbeiten anderer Autoren

Nach Durchtrennung des Nervus alveolaris inferior konnten wir keine atrophischen Veränderungen im Versorgungsbereich des Nerven feststellen. Allerdings beschränkten wir uns in dieser Frage auf den Sektionsbefund und stellten keine weiteren Untersuchungen an. Unsere Beobachtungen decken sich mit denen ABRAHAMs, BRUBACHERs und BAUERs, die die WALLERsche Degeneration der peripheren Nervenäste aber keine trophischen Störungen beobachteten (s.S.27). BROWN, KUPFER und DARLINGTON berichten von einem verstärkten Wachstum der Zähne auf der Seite, wo der Nervus alveolaris inferior durchtrennt wurde, und deuten dies als trophische Störung. Bei einem Tier konnten wir bei der Sektion (nach 3 Monaten postoperativer Lebensdauer) eine Verlängerung der beiden unteren Frontzähne um 1 cm beobachten. Sie war verursacht durch eine Progenie, die durch Verschiebung des Unterkiefers bei der Fraktur entstanden war. Diese Verlängerung ist also nicht als trophische Störung aufzufassen.

Die experimentelle Arbeit CUPARs (s.S.28) entspricht unserer in Bezug auf die Operationen mit Durchtrennung des Nervus alveolaris inferior ohne Kontinuitätstrennung der Mandibula (Gruppe II). Unsere Ergebnisse dekken sich in allen Punkten mit den seinen; allerdings berichtet CUPAR von einer Kallusbildung, die den Canalis mandibularis einengt. Wir konnten dagegen bei den entsprechenden Operationen (Gruppe II) nur eine geringfügige Einengung beobachten.

Die experimentelle Arbeit GREVEs (s.S.28) ähnelt unserer in Bezug auf die operativen Frakturen (Gruppe III).

Seine Beobachtungen stimmen in den ersten drei Punkten mit unseren überein; allerdings ist zu berücksichtigen, daß GREVE von einer anderen Themenstellung ausgeht. Daher verfolgte er die Regeneration des peripherwärts gelegenen Nervus alveolaris inferior bzw. seiner Endäste nicht. Wir konnten dagegen beobachten, daß auch nach Frakturen mit Nervdurchtrennung und Fixation in dislozierter Stellung eine Regeneration des Nerven eintritt, falls die Frakturheilung ungestört verläuft. GREVE berichtet von einer Kompression des Nervus alveolaris inferior durch Kallusbildung. Dies entzieht sich unserer Beobachtung, da in unseren Präparaten der Mandibularkanal nicht durch den gesamten Frakturbereich zu verfolgen ist.

f) Beantwortung der Fragestellung

Die eingangs gestellten Fragen (s.S.29) können nach den Untersuchungsergebnissen am Kaninchenunterkiefer wie folgt beantwortet werden:

1. Die Dauer der Regeneration ist von der Schwere der Verletzung abhängig. Nach Quetschung des Nervus alveolaris inferior ist innerhalb von 1 1/2 Monaten die Regeneration des Nervus mentalis zu beobachten. Nach Durchtrennung des Nerven bei erhaltener Kontinuität der Mandibula regeneriert der Nervus mentalis teilweise binnen 1 1/2 Monaten, vollständig innerhalb von 3 Monaten. Nach Durchtrennung des Nerven und der Mandibula bei Fixation in dislozierter Stellung tritt die Regeneration des Nervus mentalis bei ungestörter Bruchheilung binnen 3 Monaten ein, bei einem Tier bereits nach 1 1/2 Monaten. Bei Ausbildung einer Pseudarthrose dagegen tritt bis zu 3 Monaten keine Regeneration ein.
2. Nach Quetschung zeigt sich eine vollständige Neurotisation im Verletzungsgebiet. Nach Durchtrennung

ist eine von Fall zu Fall verschieden gute Neurotisation im Narbengewebe zu beobachten. Jedoch auch im besten Falle erreicht ein Teil der aussprossenden Fasern den peripheren Stumpf nicht. Tritt die Heilung in dislozierter Stellung ein, so erschwert die Dislokation wesentlich die Vereinigung der Nervstümpfe. Bei störungsfreier Frakturheilung in Dislokation erfolgt auch eine Regeneration des Nervus mentalis.

3. Eine wesentliche Verzögerung der Regeneration durch die Dislokation der Fraktur war nicht zu beobachten. Bruchspaltinfektion und als deren Folge Pseudarthrosenbildung traten nach operativer Fraktur in der Hälfte der Fälle auf. Die Pseudarthrose erwies sich als das wesentliche Hindernis für die Regeneration. Einmal stellt der Abszeß ein mechanisches Hindernis für die vorsprossenden Fasern dar, und zum Anderen stört der infektiöse Prozeß die Regeneration wie auch die Bruchheilung. Die Kallusbildung ist von Fall zu Fall unterschiedlich. Sie kann zur Verengung des Kanals führen, verhindert aber die Regeneration nicht.

4. Das sich ausbildende junge Bindegewebe zwischen den Bruchenden ist das Medium, in dem die von den Stümpfen auswuchernden HANKE-BÜNGNERschen Bänder vorwärts dringen und sich vereinigen. Es setzt den vorwachsenden Fasern keinen unüberwindlichen Widerstand entgegen; es vermag sie aber auch nicht zu leiten, da es nicht längsgerichtet strukturiert ist. Nach Einkerbung des Unterkieferrandes und des Mandibularkanals bildet sich innerhalb von 3 Monaten ein neuer Canalis mandibularis aus. Nach Frakturen konnte die Bildung eines neuen Mandibularkanals innerhalb der Versuchszeit von 3 Monaten nicht nachgewiesen werden.

C ZUSAMMENFASSUNG

In der Einleitung wird anhand der Kieferbruchstatistik auf die Häufigkeit der Schädigungen des Nervus alveolaris inferior bei Frakturen der Mandibula eingegangen.

Im allgemeinen Teil wird zunächst die Anatomie der einzelnen Faser und des Nerven sowie die Topographie des Nervus alveolaris inferior besprochen. Es folgt eine Darstellung der Verletzungs- und Degenerationsformen des peripheren Nerven. Anschließend wird die Nervregeneration in ihren verschiedenen Formen, ihre Beziehung zum umgebenden Gewebe und ihre Klinik besprochen. Eine Zusammenstellung der klinischen und experimentellen Arbeiten auf dem Gebiet der Verletzung und Heilung des peripheren Nerven im allgemeinen und des Nervus alveolaris inferior im besonderen bildet den Schluß des allgemeinen Teiles.

Im speziellen Teil wird nach der Herausarbeitung der Fragestellung unsere Methodik geschildert:
An 28 Tieren wurden Verletzungen des Nervus alveolaris inferior verschiedenen Grades (Quetschung, Durchtrennung, Durchtrennung mit dislozierter Fraktur des Unterkiefers) gesetzt. Die Tiere wurden nach 5 Tagen bis 3 Monaten getötet, Röntgenaufnahmen angefertigt und histologische Präparate vom Operationsgebiet und vom Nervus mentalis hergestellt.
Die Präparate werden beschrieben und die Ergebnisse besprochen:

1. Bei allen 3 Operationstypen tritt eine Nervregeneration ein.
2. Dauer und Qualität der Regeneration sind von der Schwere der Verletzung abhängig.
3. Bruchspaltabszeß und Pseudarthrosenbildung verhindern die Regeneration.

4. Frakturheilung und Nervregeneration gehen nebeneinander her, ohne sich wesentlich zu stören.

Anhand dieser Ergebnisse werden klinische Rückschlüsse gezogen und mit den Beobachtungen anderer Autoren verglichen.

Es folgt das Schrifttumsverzeichnis mit allen benutzten Quellen.

D S C H R I F T T U M S V E R Z E I C H N I S

ABERCROMBIE,M. und JOHNSON,M.L.: The effects of renervation on collagen formation in degenerating sciatic nerves of rabits
J. of Neurology 10, 89 (1947)

ABRAHAM: Die Durchschneidung des Nervus mandibularis
Archiv für Mikroskopische Anatomie und Entwicklungsgeschichte 54, 224 (1899)

AKSENOVA,A.K.: Histologisches Material zur Frage der wiederholten Operation an peripheren Nerven
Fragen Neurochir. 17,6,16 (1953)
Referat Zbl Chir 79, 560 (1954)

AKSENOVA,A.K. und IGNATOW,M.G.: Spätoperation an peripheren Nerven
Fragen Neurochir. 18, 1, 81 (1954)
Referat Zbl Chir 79, 1198 (1954)

ARNAUD,M.: siehe bei CORNIL,L.

BAUER,W.: Welchen Einfluß hat die Durchschneidung des Nervus mandibularis auf die Struktur der Pulpa beim Kaninchen
Z Mund- Kieferchir 3, 1 (1918)

BEISIGEL,I.siehe bei HERRMANN,M.

BIELSCHOWSKY,M. und UNGER,F.: Die Überbrückung großer Nervenlücken
J Psych Neurol 22, 267 (1918)

BLOCK,W.: Die normale und gestörte Knochenbruchheilung
Neue deutsche Chirurgie (SAUERBRUCH) 62.Bd. Stuttgart 1940

BODECHTEL,G., KRAUTZUN,K., KAZMEIER,F.: Grundriß der traumatischen peripheren Nervenschädigungen
Stuttgart 1951

BOEKE,J.: Degeneration, in:
Genetic Neurologie (PAUL WEIS) Chicago 1950

Nervenregeneration, in:
Handbuch der Neurologie I (BUMKE und FOERSTER Berlin 1937)

BRADLEY,K.G.: siehe bei SUNDERLAND,S.

BROWN,G.N., KUPFER,S.R. und DARLINGTON,CH.G.: Effects of inferior alveolar nerve severance on the eruption rate of the mandibular incisor in the 10-day-old wistar albino rat
Oral Surg 14, 1227 (1961)

BRUBACHER,H.: Einfluß der Nervdurchschneidung auf die Struktur der Zahnpulpa
Virchow Arch Path Anat 187, 516 (1907)

CLARA,M.: Das Nervensystem des Menschen
Leipzig 1942

CUPAR,J.: Über die Regeneration des Nervus alveolaris inferior
Z Stomat 36, 355 (1938)

CORNIL,L., ARNAUD,M., PAILLAS,I.E.: Verletzung des peripheren Nerven. Anatomisch-klinische Betrachtungen über die patho-physiologischen Folgen ihrer Vernarbungen
Presse med 1942 H.40
Referat Zbl Chir 72, 659 (1947)

DARLINGTON,CH.G.: siehe bei BROWN,G.N.

DARRELMANN,P.: Sensibilitätsstörungen nach Kieferbrüchen
Diss. Düsseldorf 1950

EDINGER,L.: Über die Vereinigung getrennter Nerven
München Med Wschr 63, 225 (1916)

Untersuchung über die Neubildung des getrennten Nerven
Deutsch.Z.Nervenheilk. 58, 1, (1918)

FÖRSTER,O.: Die Verletzung des peripheren Nerven
Ber.8.internat.Kongr.f.Unfallmed.u.Berufskrankh.
Referat Mschr Unfallheilk 48, 479 (1941)

GASTINGER,W.: siehe bei WITT,A.N.

GEINITZ,R.: Die Chirurgie der peripheren Nerven
Chir 12, 469-477 (1940)
Referat Mschr Unfallheilk. 48, 479 (1941)

GRASSER,H.siehe bei HERRMANN,M.

GREVE,K.: Histologische Befunde bei komplizierten Kieferfrakturen mit besonderer Berücksichtigung des Mandibularkanals
Dtsch Mschr Zahnheilk 45, 458 (1927)

Der Heilverlauf von einfachen und komplizierten Unterkieferfrakturen mit besonderer Berücksichtigung des Mandibularkanals und der Zähne
Dtsch Zahnheilk 67, 1 (1927)

HEILMANN,K.: Über die Regeneration des Nervus alveolaris inferior und superior nach Operation und Traumen
In.Diss. Leipzig 1933

HERRMANN,M.: Über Verletzungen der Gesichtsnerven
Zahnärztl.Prax. 9, 97 (1958)

Verletzungen des Nervus trigeminus
Deutsch Zahn Mund Kieferheilk 27, 72 (1957)

HERRMANN,M., GRASSER,H. BEISIGEL,I: Die Kieferbrüche aus der Klinik für Zahn- Mund- und Kieferkrankheiten in Mainz
Deutsch Zahnärztl Z 15, 657 (1960)

HILLER,F.: Die Bedeutung der mesodermalen Gewebe bei der Nervenregeneration
Deutsch Z Nervenheilk Bd.160 S.176 (1949)

IGNATOW,M.G.: siehe bei AKSENOVA,A.K.

JOHNSON,M.L.: siehe bei ABERCROMBIE,M.

KAZMEIER,F.: siehe bei BODECHTEL,G.

KNOLL,S.M.: Klinische Untersuchungen über das Regenerationsvermögen des Nervus mentalis nach Schädigung durch operative Maßnahmen
Med.Diss. Tübingen 1961

KOSIC,H.: Tierexperimentelle Untersuchungen über die Regeneration und Chirurgie durchtrennter peripherer Nerven
Diss. Berlin 1958

KRAUTZUN,K.: siehe bei BODECHTEL,G.

KROLL,F.W.: Über Spätnähte bei peripheren Nervenverletzungen
Deutsch Med Wschr 1949, 737

KRÜCKE,W.: Histopathologische Untersuchungen bei Schußverletzungen des Nervensystems
Allg Z Psychiat 124, 358 (1949)

KUPFER,S.R.: siehe bei BROWN,G.N.

LEHMANN,H.J.: Die Nervenfaser, in:
Handbuch der mikroskopischen Anatomie des Menschen, Bd. IV/4 Stuttgart 1959

LYTHI,F.: Periphere Nerven, in:
Handbuch der inneren Medizin VI (MOHR, STAEHLIN u.a.)
Berlin 1953

MISCH,H.: Kriegsverletzungen der Kiefer
Berlin 1916

MÜLLER,W.: Die Frakturen des Gesichtsschädels an der Klinik Halle
Deutsch Zahn Mund Kieferheilk 39, 115 (1963)

MUMENTHALER,M. und SCHLIACK,H.: Läsionen peripherer Nerven
Stuttgart 1965

PAILLAS,I.E.: siehe bei CORNIL,L.

REICHENBACH,E.: Leitfaden der Kieferbruchbehandlung
Leipzig 1948

Zähne, Kiefer und Gesicht, in:
Handbuch der gesamten Unfallheilkunde II,Stuttgart 1955

REISER,K.A.: Lehre zum Feinbau der nervösen Substanz
Z ges.Neurol.und Psychiat. 175, 458-651 (1942/43)

SCHLIACK,H.: siehe bei MUMENTHALER,M.

SCHMIDT,ARMIN: Experimenteller Beitrag zur Nerventransplantation. Resektion der distalen Nahtstelle
In.Diss. Leipzig 1957

SCHRECKENBACH, : Periphere Nervenverletzungen (Vortrag)
14.Tagung der med.-wissenschftl. Gesellschaft für Chirurgie,Röntgenologie,Orthopädie u.Urologie
Referat Zbl Chir 82, 117 (1957)

SIMPSON,H.E.: Injuries to the inferior dental and mental nerves
J Oral Surg 16, 300 (1958)

SPIELMEYER,W.: Degeneration und Regeneration an peripherischen Nerven, in:
Handbuch der normalen und pathologischen Physiologie (BETHE, v.BERGMAN, EMBDEN, ELLINGER)
Berlin 1929

Zur Klinik und Anatomie der Nervenschußverletzungen
Berlin 1915

STEIDL,H.: Über klinische Folgeerscheinungen von seiten des Nervus alveolaris inferior nach Schädigung des Unterkiefers mit besonderer Berücksichtigung der Brüche.
Dtsch Z Chir 230, 129 (1931)

STÖHR,PH.: Die periphere Nervenfaser
in v. MÖLLENDORFs Handbuch der mikroskopischen Anatomie des Menschen Berlin 1928

SUNDERLAND,S.: Rate of regeneration in human peripheral nerves. Analysis of the interval between injury and onset of recovery
Arch Neurol 58, 251 (1947)

SUNDERLAND,S. und BRADLEY,K.G.: Denervation atrophy of the distal stump of a severed nerve
J Comp Neurol 93, 401 (1950)

UNGER,E.: siehe bei BIELSCHOWSKY,M.

WEISHAAR,H.W.: Über die Form der Resensibilisierung nach Durchtrennung des Nervus mandibularis In.Diss. Berlin 1937

WITT,A.N. und GASTINGER,W.: Traumatische Nervenläsionen im Bereich der Handgelenke und der Hohlhand Z Orthop 92, 488 (1960)

ZIEGLER,F.: Über den Zeitpunkt der Nervnaht Zbl Chir 75, 756 (1950)

Herrn Dozenten Dr. Dr. P. W e i ß möchte ich für die freundliche Überlassung des Themas, seine Hilfe bei den Operationen und Sektionen und für zahlreiche Anregungen bei der Abfassung der Arbeit herzlich danken.

Frau R. von M o l l e r danke ich für die Hilfe bei den histologischen und photographischen Arbeiten.

Lebenslauf

Am 8. Juli 1939 wurde ich, Friedhelm Bauer, als Sohn des Wilhelm Bauer und seiner Ehefrau Erna geborene Ellemund, beide Zahnärzte, in Löhnhorst bei Bremen geboren. Da wir im Kriege aus Koblenz evakuiert wurden, besuchte ich vom Herbst 1945 bis zum Herbst 1949 die Volksschule in Sohren/Hunsrück. Bis zum Herbst 1952 war ich im Internat in Meisenheim am Glan, weil im Hunsrück keine schulischen Fortbildungsmöglichkeiten bestanden. Nach Rückkehr meiner Eltern nach Koblenz wechselte ich auf das dortige humanistische Görresgymnasium, wo ich Ostern 1959 die Reifeprüfung bestand.

Zum Sommersemester 1959 schrieb ich mich an der Universität Mainz für die Studienfächer Medizin und Zahnmedizin ein. Nach dem Sommersemester 1960 legte ich die Naturwissenschaftliche Vorprüfung für Mediziner, Ende des Wintersemesters 1961/62 die Ärztliche und Zahnärztliche Vorprüfung ab. Mein zahnärztliches klinisches Studium begann ich in Tübingen und beendete es -nach einsemestriger Unterbrechung durch einen Unfall- mit dem Wintersemester 1965/66 in Erlangen. Nach bestandenem Staatsexamen erhielt ich am 2. August 1966 die Bestallung als Zahnarzt. Seitdem arbeite ich als Assistent in der Praxis meiner Eltern in Koblenz.